

دبیرخانه شورای راهبردی تدوین راهنماهای بالینی

راهنمای طبابت بالینی رتینوپاتی دیابتی بومی شده

برای جمعیت ایرانی

واحد مدیریت دانش بالینی چشم

دانشگاه علوم پزشکی شهید بهشتی

بهمن ۱۳۹۵

مقدمه:

توسعه جوامع و گسترش نظام های سلامت، به ویژه در دو سده اخیر و نیز گسترش علوم پزشکی در جهان موجب شده است که تقریباً تمام کشورها به منظور برآورده شدن نیازهای سلامت محور خود، به تدوین راهکارها و سیاست های بالینی در راستای ارتقا سطح کیفی و کمی ارائه خدمت و همچنین تدوین سیاست های کلان در چارچوب استقرار پزشکی مبتنی بر شواهد گام بر دارند. از سویی ضرورت تعیین حدود و ثغور اختیارات دانش آموختگان حرف مختلف پزشکی و استاندارد فضای فیزیکی و فرآیندهای ارائه خدمات سبب شد تا تدوین شناسنامه های مرتبط به منظور افزایش ایمنی، اثر بخشی و هزینه اثر بخشی در دستور کار وزارت متبوع قرار گیرد.

اندازه گیری کیفیت برای جلب اطمینان و حصول رضایت آحاد جامعه، قضاوت در زمینه عملکردها، تامین و مدیریت مصرف منابع محدود، نیازمند تدوین چنین راهکارهایی می باشد. این مهم همچنین به سیاستگذاران نیز کمک خواهد نمود تا به طور نظام مند، به توسعه و پایش خدمات اقدام نموده و از این طریق، آنان را به اهدافی که نسبت به ارائه خدمات و مراقبت های سلامت دارند، نائل نماید تا به بهترین شکل به نیازهای مردم و جامعه پاسخ دهند. علاوه بر تدوین راهکارها، نظارت بر رعایت آن ها نیز حائز اهمیت می باشد و می تواند موجب افزایش رضایتمندی بیماران و افزایش کیفیت و بهره وری نظام ارائه خدمات سلامت گردد. طراحی و تدوین راهکارهای مناسب برای خدمات سلامت، در زمره مهمترین ابعاد مدیریت نوین در بخش سلامت، به شمار می آید. اکنون در کشورمان، نیاز به وجود و استقرار راهکارهای ملی در بخش سلامت، به خوبی شناخته شده و با رویکردی نظام مند و مبتنی بر بهترین شواهد، تدوین شده است.

در پایان جا دارد تا از همکاری های بی دریغ معاون محترم درمان «جناب آقای دکتر محمد حاجی آقاجانی»، معاون محترم آموزشی «جناب آقای دکتر باقر لاریجانی» و شورای راهبردی تدوین راهنماهای بالینی در مدیریت تدوین راهکارهای طبابت بالینی، و نیز هیات های بورد و انجمن های علمی تخصصی مربوطه، اعضاء محترم هیئت علمی مراکز مدیریت دانش بالینی و همچنین هماهنگی موثر سازمان نظام پزشکی جمهوری اسلامی ایران، وزارت کار، تعاون و رفاه اجتماعی و سازمان های بیمه گر و سایر همکاران در معاونت های مختلف وزارت بهداشت، درمان و آموزش پزشکی تقدیر و تشکر نمایم.

انتظار می رود راهکارهای طبابت بالینی تدوین شده تحت نظارت فنی دفتر ارزیابی فناوری، تدوین استاندارد و تعرفه سلامت و کمیته فنی تدوین راهنماهای بالینی، مورد عنایت تمامی نهادها و مراجع مخاطب قرار گرفته و به عنوان معیار عملکرد و محک فعالیت های آنان در نظام ارائه خدمات سلامت شناخته شود.

امید است اهداف متعالی نظام سلامت کشورمان در پرتو گام نهادن در این مسیر، به نحوی شایسته محقق گردد.

دکتر سید حسن قاضی زاده هاشمی

وزیر

تدوین کنندگان:

مجری/مجریان طرح:

دکتر سیامک مرادیان - دکتر محسن آذرینا

نام و نام خانوادگی	شغل	درجه علمی	نوع همکاری
دکتر محمد علی جوادی	رئیس واحد مدیریت دانش بالینی (چشم پزشکی - فلوشیپ قرنیه)	استاد دانشگاه علوم پزشکی شهید بهشتی	همکار
دکتر زاله رجوی	معاون علمی و پژوهشی واحد مدیریت دانش بالینی (چشم پزشکی - فلوشیپ استرابیسم)	استاد دانشگاه علوم پزشکی شهید بهشتی	همکار
دکتر محسن آذرینا	چشم پزشکی (فلوشیپ ویتره و رتین)	استاد دانشگاه علوم پزشکی شهید بهشتی	مجری
دکتر سیامک مرادیان	چشم پزشکی (فلوشیپ ویتره و رتین)	دانشیار دانشگاه علوم پزشکی شهید بهشتی	مجری
دکتر حمید احمدیه	چشم پزشکی (فلوشیپ ویتره و رتین)	استاد دانشگاه علوم پزشکی شهید بهشتی	همکار
دکتر مرتضی انتظاری	چشم پزشکی (فلوشیپ ویتره و رتین)	استاد دانشگاه علوم پزشکی شهید بهشتی	همکار
دکتر رامین نوری نیا	چشم پزشکی (فلوشیپ ویتره و رتین)	استادیار دانشگاه علوم پزشکی شهید بهشتی	همکار
دکتر حسین ضیایی	معاون اجرایی (چشم پزشکی - فلوشیپ اکولوپلاستیک و استرابیسم)	دانشیار دانشگاه علوم پزشکی شهید بهشتی	معاون اجرایی
خانم ساره صافی	مدیر اجرایی (کارشناسی ارشد بیناییسنجی - دانشجوی دکتری تخصصی پژوهش)	کارشناس ارشد اپتومتری (دانشجوی دکتری تخصصی پژوهش)	همکار و مدیر اجرایی
دکتر آرمین شیروانی	مشاور اداره استاندارد سازی و تدوین راهنماهای سلامت وزارت بهداشت درمان و آموزش پزشکی	دکتری پزشکی عمومی دانشگاه علوم پزشکی شهید بهشتی	همکار
خانم بهاره خیری	کارشناس ارشد آمار زیستی	کارشناس ارشد آمار زیستی دانشگاه علوم پزشکی شهید بهشتی	همکار
خانم شیرین محبی خو	کارشناس جستجوی مقالات	کارشناس روانشناسی دانشگاه آزاد اسلامی	همکار
خانم سهیلا خوش نشین	تایپیست	کاردانی تکنولوژی آموزشی	همکار

اساتیدی که در اجماع (Consensus) شرکت نمودند، به شرح ذیل می باشد:

- دانشگاه علوم پزشکی اصفهان: دکتر حمید فشارکی
- دانشگاه علوم پزشکی اهواز: دکتر فریدون فرهی
- دانشگاه علوم پزشکی ایران: دکتر محمد مهدی پرورش (دکتر خلیل قاسمی فلاورجانی)
- دانشگاه علوم پزشکی تبریز: دکتر علیرضا جوادزاده
- دانشگاه علوم پزشکی تهران: دکتر رضا کارخانه (دکتر محمد ریاضی اصفهانی)
- دانشگاه علوم پزشکی زاهدان: دکتر علیرضا مالکی
- دانشگاه علوم پزشکی شهید بهشتی:
 - دکتر حمید احمدیه
 - دکتر محمد حسین دهقان
 - دکتر علیرضا رضانی
 - دکتر مسعود سهیلیان
 - دکتر محسن شهبواری
 - دکتر همایون نیک خواه
- دانشگاه علوم پزشکی شهید صدوقی یزد: دکتر مسعود رضا معنویت
- دانشگاه علوم پزشکی شیراز: دکتر منصور رحیمی
- دانشگاه علوم پزشکی گیلان: دکتر حسن بهبودی
- دانشگاه علوم پزشکی مشهد: دکتر مجید ابریشمی (دکتر ناصر شعبی)

تحت نظارت فنی:

گروه استانداردسازی و تدوین راهنماهای بالینی

دفتر ارزیابی فن آوری، استانداردسازی و تعرفه سلامت

دکتر علیرضا اولیایی منش، دکتر فاطمه قائمی، دکتر مجید داوری، دکتر آرمان زندی،

دکتر آرمین شیروانی، مجید حسن قمی، دکتر عطیه صباغیان پی رو، دکتر مریم خیری، دکتر بیتا لشکری،

مرتضی سلمان ماهینی

پیشگفتار:

با توجه به سرعت حیرت‌انگیز پیشرفت علوم و تحقیقات پزشکی و فن‌آوری‌های جدید در جهان امروز و عدم امکان دسترسی و مطالعه معتبرترین و جدیدترین شواهد آن‌ها با توجه به محدودیت زمانی پزشکان، لزوم گردآوری، تألیف، بومی‌سازی و به‌روز رسانی راهنماهای بالینی برای تحقق دسترسی آسان و سریع فارغ‌التحصیلان به آخرین روش‌های درمانی تأیید شده توسط اساتید صاحب نظر بیش از پیش احساس می‌گردد.

راهنماهای بالینی، جدیدترین توصیه‌های عملیاتی استاندارد با پشتوانه مستند پژوهشی نقد شده (Critically Appraised Topic) می‌باشند، بدین معنی که مطالب آن در پس خود حداقل یک یا چند کار تحقیقاتی نقد شده را دارد و به سؤالات بالینی مشخص و شفاف از یک بیماری خاص به طور نظام‌مند پاسخ می‌دهند.

با توجه به شیوع نسبتاً بالای بیماری دیابت در کشور و عوارض آن، این بیماری به عنوان یک دغدغه بهداشتی در کشور مطرح می‌باشد. رتینوپاتی دیابتی مهمترین عارضه چشمی بیماری دیابت بوده و از علل کم بینایی و نابینایی در سنین فعال کاری می‌باشد. از اینرو لزوم تدوین راهنمای بالینی ملی رتینوپاتی دیابتی با توجه به شرایط بومی کشور، ضروری بنظر می‌رسید. در این راستا روند تدوین این راهنمای بالینی به سفارش اداره استانداردسازی و تدوین راهنماهای سلامت معاونت درمان وزارت بهداشت، درمان و آموزش پزشکی و توسط واحد مدیریت دانش بالینی چشم دانشگاه علوم پزشکی شهید بهشتی با روش زیر آغاز گردید.

خلاصه‌ای از روش کار

ابتدا برای استخراج راهنماهای بالینی موجود در زمینه رتینوپاتی دیابتی، پایگاه‌های اطلاعاتی و وب‌گاه‌های مرتبط مورد جستجو قرار گرفتند. سپس راهنماهای بالینی استخراج شده با استفاده از ابزار نقد راهنمای بالینی، بررسی و امتیاز دهی شدند. راهنماهای بالینی براساس امتیازات، فهرست گردیده و نهایتاً سه راهنمای بالینی رویال کالج انگلستان (۲۰۱۳)، آکادمی آمریکا (۲۰۱۲) و استرالیا (۲۰۰۸) که بالاترین امتیاز را کسب نمودند، به عنوان راهنماهای بالینی مورد استناد انتخاب شدند.

در مرحله بعد سوالات مربوط به رتینوپاتی دیابتی توسط مجریان و همکاران مطرح و برای هر سوال چهار جدول به شرح ذیل تکمیل گردید:

جدول ۱: در این جدول سوال بالینی، اجزا سوال PICO

(Patient, Intervention, Comparison, Outcome) و پاسخ سوال که از راهنماهای بالینی مورد استناد استخراج

شده است، در جدول ۱ وارد شد.

جدول ۲: در صورت وجود ابهام و یا تضاد در پاسخ سوال در راهنماهای بالینی مورد استناد و یا در صورت وجود سوال جدید، پایگاههای اطلاعاتی برای یافتن شواهد دیگر، جستجو شدند و جدول ۲ بر اساس شواهد استخراج شده، تکمیل گردید.

جدول ۳: توصیه بومی شده گروه با توجه به شواهد پشتیبان و با عنایت به معیارهای مزیت بالینی آن (هزینه، منافع و عوارض) در جدول ۳ وارد گردید.

جدول ۴: توصیه نوشته شده در جدول ۳، براساس سه معیار ۱- قابلیت به کارگیری (وجود تجهیزات مورد لزوم، مهارت استفاده از این تجهیزات و **Affordability** بیمار برای تهیه آنها) ۲- تعمیم پذیری (میزان تشابه خصوصیات بیماران و نوع بیماری و مداخله آنها با شواهد مطالعه شده) و ۳- قابلیت پذیرش توصیه (ترجیح بیمار، قبول عرف و فرهنگ جامعه و تحمل پروتکل درمانی توسط بیمار) مجدداً بازبینی و در جدول ۴ وارد گردید.

* در راهنماهای بالینی مورد استناد، بعضی توصیه‌ها به علت کمبود یا نقص شواهد پشتیبان آنها به صورت نظر اجماع (**consensus**) ارائه شده اند و طبیعتاً در این راهنمای بالینی نیز به همین شکل مطرح گردیده است.

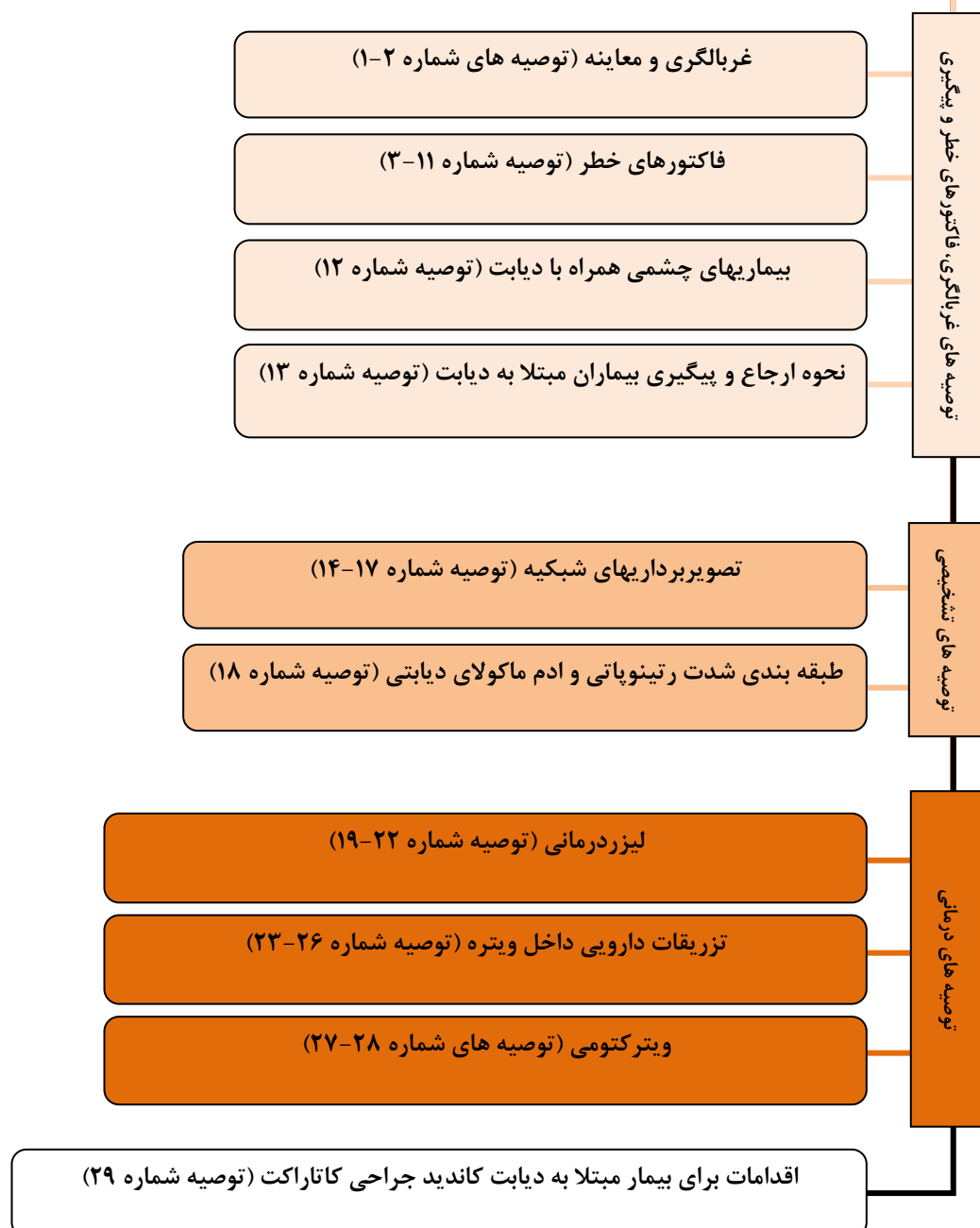شایان ذکر است که در طی استخراج و تحلیل پاسخ‌ها، سوالات مجدداً مورد بررسی قرار گرفتند و در صورت لزوم یک سوال در قالب چند سوال جزئی تر مطرح شد و کلیه مراحل مذکور برای هر سوال انجام شد.

سپس توصیه‌ها به همراه یک راهنما و جداول مربوط به هر توصیه (شواهد پشتیبان) جهت نمره دهی برای اساتید محترم صاحب نظر در زمینه رتینوپاتی دیابتی کل کشور ارسال شد و از اساتید محترم درخواست شد که نمره مزیت بالینی، بومی سازی و نمره کل هر یک از توصیه‌ها را مشخص نمایند و اگر شواهدی بیشتر از آنچه ضمیمه شده است می‌شناسند که می‌تواند باعث تغییر مضمون توصیه گروه شود، آن را در صفحه ملاحظات با ذکر شماره توصیه و همچنین خلاصه مقاله ارائه فرمایند.

اساتید صاحب نظر، طبق مدل **Rand** نمره دهی را انجام دادند. سپس نمره‌ها آنالیز شده و میزان توافق برای هر توصیه مشخص گردید. سپس توصیه‌های مورد توافق بعنوان توصیه نهایی و موارد عدم توافق کامل، در جلسه حضوری مجدداً مورد بحث قرار گرفت.

در نهایت مجدداً توصیه‌ها ویرایش شدند و راهنمای بالینی "رتینوپاتی دیابتی (بومی شده برای جمعیت ایرانی)" شامل ۲۹ توصیه بالینی تدوین گردید.

رتینوپاتی دیابتی (بومی شده برای جمعیت ایرانی)



- تعریف:

دیابت شیرین (Diabetes Mellitus) با افزایش مزمن قند خون که بطور ثانویه در اثر مقاومت به انسولین یا نقص در ترشح انسولین ایجاد می گردد و منجر به عوارض طولانی مدت در چندین ارگان می شود، توصیف می گردد. بطور معمول، گلوکز پلاسما ناشتا برابر و یا بیشتر از ۷ میلی مول بر لیتر (۱۲۶ میلی گرم بر دسی لیتر)، بعنوان آستانه تشخیص آزمایشگاهی دیابت در نظر گرفته می شود. (۱)

این بیماری خطر صدمات میکروواسکولار (رتینوپاتی، نفروپاتی و نوروپاتی) را افزایش می دهد. (۲) مهمترین عارضه چشمی دیابت، رتینوپاتی دیابتی می باشد که متعاقب بالا بودن طولانی مدت قند خون و دیگر حالات مرتبط با دیابت، نظیر افزایش فشار خون ایجاد می گردد. (۳)

رتینوپاتی دیابتی (ICD-9 #362.02-362.07):

رتینوپاتی دیابتی، اختلال مزمن و پیشرونده میکروواسکولار رتین بوده و بطور بالقوه تهدیدی برای بینایی می باشد. با وجودی که نقص فعالیت اعصاب حسی قبل از شروع ضایعات واسکولار ایجاد می شود، اولین تظاهرات بالینی قابل رویت رتینوپاتی شامل میکروآنوریسم و خونریزی می باشد. تغییرات عروقی می تواند به سمت توقف جریان خون مویرگی پیش رفته و به افزایش خونریزی، آنومالی های وریدی و IRMA (اختلال میکروواسکولار نسج رتین) منجر می شود. مرحله بعدی انسداد شریانچه ها و وریدهای کوچک و تکثیر عروق جدید بر روی دیسک، رتین، آیریس و زاویه اتاق قدامی را شامل می شود. در عین حال افزایش نفوذپذیری عروقی باعث افزایش ضخامت رتین در طی رتینوپاتی دیابتی می گردد. کاهش بینایی عمدتاً ناشی از ادم ماکولا، ایسکمی ناحیه ماکولا، خونریزی و پتره و یا دکلمان کششی رتین می باشد. (۴)

شدت رتینوپاتی و ادم ماکولای دیابتی براساس مقیاس های ذیل (مقیاس بین المللی و یا مقیاس ETDRS) تقسیم بندی می شوند. (۴)

ETDRS Scale

TABLE A5-1 CLASSIFICATION OF DIABETIC RETINOPATHY IN THE EARLY TREATMENT OF DIABETIC RETINOPATHY STUDY

Disease Severity Level	Findings Observable upon Dilated Ophthalmoscopy
Mild nonproliferative retinopathy	At least one microaneurysm, and definition not met for moderate nonproliferative retinopathy, severe nonproliferative retinopathy, early proliferative retinopathy, or high-risk proliferative retinopathy (see below)
Moderate nonproliferative retinopathy	Hemorrhages and/or microaneurysms \geq standard photograph 2A*; and/or soft exudates, venous beading, or intraretinal microvascular abnormalities definitely present; and definition not met for severe nonproliferative retinopathy, early proliferative retinopathy, or high-risk proliferative retinopathy (see below)
Severe nonproliferative retinopathy	Soft exudates, venous beading, and intraretinal microvascular abnormalities all definitely present in at least two of fields four through seven; or two of the preceding three lesions present in at least two of fields four through seven and hemorrhages and microaneurysms present in these four fields, equaling or exceeding standard photo 2A in at least one of them; or intraretinal microvascular abnormalities present in each of fields four through seven and equaling or exceeding standard photograph 8A in at least two of them; and definition not met for early proliferative retinopathy or high-risk proliferative retinopathy (see below)
Early proliferative retinopathy (i.e., proliferative retinopathy without Diabetic Retinopathy Study high-risk characteristics)	New vessels; and definition not met for high-risk proliferative retinopathy (see below)
High-risk proliferative retinopathy (proliferative retinopathy with Diabetic Retinopathy Study high-risk characteristics)	New vessels on or within one disc diameter of the optic disc (NVD) \geq standard photograph 10A* (about one-quarter to one-third disc area), with or without vitreous or preretinal hemorrhage; or vitreous and/or preretinal hemorrhage accompanied by new vessels, either NVD $<$ standard photograph 10A or new vessels elsewhere (NVE) \geq one-quarter disc area

* Early Treatment Diabetic Retinopathy Study Research Group. Grading diabetic retinopathy from stereoscopic color fundus photographs—an extension of the modified Airie House classification. ETDRS report number 10. Ophthalmology 1991;98:786-806.

Adapted from the Early Treatment Diabetic Retinopathy Study Research Group. Early Treatment Diabetic Retinopathy Study design and baseline patient characteristics. ETDRS report number 7. Ophthalmology 1991;98:742.

TABLE A5-2 DIABETIC MACULAR EDEMA DISEASE DEFINITIONS IN THE EARLY TREATMENT OF DIABETIC RETINOPATHY STUDY

Disease Severity Level	Findings Observable upon Dilated Ophthalmoscopy
Diabetic macular edema apparently absent	No apparent retinal thickening or hard exudates in posterior pole
Diabetic macular edema apparently present	Thickening of retina within one disc diameter of the center of the macula; and/or hard exudates \geq standard photograph 3* in a standard 30° photographic field centered on the macula (field 2), with some hard exudates within one disc diameter of the center of the macula
Clinically significant macular edema	Retinal thickening at or within 500 μ m of the center of the macula; and/or hard exudates at or within 500 μ m of the center of the macula, if associated with thickening of the adjacent retina; and/or a zone or zones of retinal thickening one disc area in size at least part of which was within one disc diameter of the center

* Early Treatment Diabetic Retinopathy Study Research Group. Grading diabetic retinopathy from stereoscopic color fundus photographs—an extension of the modified Airie House classification. ETDRS report number 10. Ophthalmology 1991;98:786-806.

Adapted from the Early Treatment Diabetic Retinopathy Study Research Group. Early Treatment Diabetic Retinopathy Study design and baseline patient characteristics. ETDRS report number 7. Ophthalmology 1991;98:742.

– اپیدمیولوژی و شیوع:

شیوع دیابت و رتینوپاتی دیابتی در کشورهای در حال توسعه و توسعه یافته بقدری رو به افزایش است که مبدل به یک دغدغه سلامت همگانی گردیده است. (۵) در سال ۲۰۰۰، تعداد مبتلایان به دیابت، ۱۷۱ میلیون برآورد شد و بیشتر از ۵ میلیون نفر در اثر رتینوپاتی دیابتی نابینا شده اند. پیش بینی می شود تا قبل از سال ۲۰۳۰ این تعداد دو برابر گردد. (۶)

شیوع رتینوپاتی در جمعیت ۴۰ سال و بالاتر در ایالات متحده، ۳/۴ درصد (۴/۱ میلیون نفر) بوده و شیوع رتینوپاتی تهدید کننده بینایی، ۰/۷۵ درصد (۸۹۹۰۰۰ نفر) می باشد. با فرض شیوع مشابه دیابت، شیوع رتینوپاتی و رتینوپاتی تهدید کننده بینایی پیش بینی شده در سال ۲۰۲۰، بترتیب ۶ و ۱/۳۴ میلیون نفر خواهد بود. (۴)

میزان شیوع رتینوپاتی دیابتی در کشورهای عضو منطقه مدیترانه شرقی در سال ۲۰۱۰ براساس مطالعات منتشر شده از این کشورها، گزارش گردید. بر طبق این گزارش، در این منطقه حدود ۴۴۳۴۷۰۰۰ نفر بزرگسال از دیابت رنج برده و ۲۴/۶ درصد از آنها دچار درجاتی از رتینوپاتی دیابتی بوده اند. (۵)

در سال ۲۰۰۴ نیز در مطالعه ای نشان داده شد که رتینوپاتی دیابتی یکی از مهمترین علل کم بینایی و نابینایی در استان تهران می باشد. (۷) در اصفهان برآوردی برای میزان رتینوپاتی دیابتی با استفاده از سیستم اطلاعات کلینیکی انجام شد و میزان بروز رتینوپاتی دیابتی در بیماران مبتلا به دیابت حدود ۹۰ نفر در ۱۰۰۰ نفر در سال بدست آمد. (۸) همچنین در دو مطالعه Population-based در استان تهران و شهرستان یزد بترتیب ۳۷ و ۲۹/۶ درصد از مبتلایان به دیابت دچار درجاتی از رتینوپاتی دیابتی بودند. (۹-۱۰)

– اهمیت موضوع:

رتینوپاتی دیابتی یکی از عوارض اصلی دیابت بوده و از علل نابینایی افراد در سنین فعال کاری می باشد. (۱۱) بعلاوه کاهش سودمندی و کیفیت زندگی در بیماران مبتلا به رتینوپاتی دیابتی، بار اقتصادی اجتماعی مضاعفی را بر جامعه تحمیل می نماید. (۱۲)

از طرف دیگر، شواهد نشان می دهد که ۲۰ سال بعد از تشخیص دیابت، تقریباً همه افراد مبتلا به دیابت نوع I و ۶۰ درصد مبتلایان به دیابت نوع II، درجاتی از رتینوپاتی را پیدا خواهند کرد. (۱۱) در عین حال پژوهش های بالینی نشان دادند که استراتژی های درمان رتینوپاتی دیابتی می توانند ۹۰ درصد در جلوگیری از ایجاد کاهش بینایی شدید موثر باشند. (۴)

در مطالعه بررسی هزینه های ناشی از نقص بینایی که توسط انیستیتو ملی رویال برای بیماران نابینا انجام شد، برآورد گردید در سال ۲۰۰۸ در انگلستان، در پی از کارافتادگی با علت نابینایی و یا نقص بینایی، ۱۹۰۰۰۰ "سال های تعدیل شده زندگی در اثر ناتوانی" (DALY) هدر رفته و از این مقدار، ۶٪ مربوط به رتینوپاتی دیابتی بوده است. اما زمانی که سن

جمعیت مشغول به کار در نظر گرفته شد، رتینوپاتی دیابتی مسبب ۱۷/۵ درصد از ازکارافتادگی ها برآورد گردید، در حالی که این رقم برای دژرسانس سنی ماکولا ۰/۵ درصد برآورد شد. (۳)

بر اساس مطالعه ای در تهران شیوع دیابت از کشورهای صنعتی بالاتر بوده (۱۴٪ در مقابل ۲٪) و حدود یک سوم از بیماران مبتلا به دیابت در تهران و نیمی از مبتلایان در کشور از بیماری خود آگاهی ندارند. (۱۴-۱۲) با توجه به شیوع نسبتاً بالای دیابت و باتبع آن افزایش شیوع رتینوپاتی دیابتی در کشور، قابل پیشگیری بودن نابینایی ناشی از رتینوپاتی دیابتی و هزینه های بالای درمان و هزینه های از دست رفته در پی ازکارافتادگی با علت نقایص بینایی، لزوم تدوین راهنمای بالینی استاندارد رتینوپاتی دیابتی براساس معتبرترین شواهد موجود و با در نظر گرفتن شرایط بومی کشور ضروری بنظر می رسد. بنابراین راهنمای بالینی "رتینوپاتی دیابتی (بومی شده برای جمعیت ایرانی)" به سفارش اداره استانداردسازی و تدوین راهنماهای سلامت معاونت درمان وزارت بهداشت، درمان و آموزش پزشکی و توسط واحد مدیریت دانش بالینی چشم مرکز تحقیقات چشم دانشگاه علوم پزشکی شهید بهشتی تدوین گردید.

– سوالات بالینی

۱. میزان شیوع و بروز دیابت و رتینوپاتی دیابتی در سطح جهان و ایران چقدر است و در طول زمان به چه صورت خواهد بود؟
۲. تاثیر طول زمان ابتلا به دیابت بر ایجاد و پیشرفت رتینوپاتی دیابتی چقدر است؟
۳. آیا تفاوتی بین انواع مختلف دیابت از نظر ابتلا به رتینوپاتی دیابتی وجود دارد؟
۴. فاکتورهای خطر ابتلا به رتینوپاتی دیابتی چیست؟
۵. آیا عوارض چشمی دیگری به غیر از رتینوپاتی دیابتی به دنبال ابتلا به دیابت وجود دارد؟
۶. بهترین سیستم **grading** رتینوپاتی دیابتی کدام است؟ (با توجه به شرایط جغرافیایی و جمعیتی ایران)
۷. حساسیت و ویژگی معاینات و تستهای غربالگری برای تشخیص رتینوپاتی دیابتی چقدر است؟
۸. بهترین روش تشخیصی رتینوپاتی دیابتی در بیماران مبتلا به دیابت در **primary health care** کدام است؟
۹. حساسیت استفاده از تصویربرداری غیرمیدریاتیک رتین و تفسیر آن در غربالگری دیابت چقدر است؟
۱۰. چه زمانی مردمک می بایست دیلاته شود و عوارض جانبی بالقوه دیلاته کردن مردمک چیست؟
۱۱. هزینه های معاینات و تستهای غربالگری چقدر است؟
۱۲. معیارهای ارجاع به چشم پزشک کدامند؟ (بیماران مبتلا به دیابت در چه مرحله ای و با چه فواصلی باید تحت معاینه چشم پزشکی قرار گیرند؟)
۱۳. بهترین زمانبندی برای مراجعه یک بیمار مبتلا به دیابت برای پیگیری تشخیص رتینوپاتی دیابتی به **primary health care** کدام است؟

۱۴. لیزر درمانی (فتوکواگولاسیون) در چه زمانی، با چه الگویی می بایست انجام شود و طول پیگیری و تواتر آن به چه صورت باید باشد؟
۱۵. نقش فلورسین آنژیوگرافی در پروسه درمان بیماری چیست؟ خطرات و عوارض آن کدامند؟
۱۶. نقش ویتراکتومی در درمان بیماری چشمی مرتبط با دیابت چیست؟
۱۷. آیا شواهد معتبر، درمانهای جایگزین رتینوپاتی دیابتی را حمایت می کنند؟
۱۸. آیا در استفاده از آنتی کواگولانتها در بیماران مبتلا به رتینوپاتی دیابتی منفعت یا خطری وجود دارد؟
۱۹. نتایج بینایی جراحی کاتاراکت در بیماران مبتلا به رتینوپاتی دیابتی به چه صورت می باشد؟
۲۰. هزینه های رتینوپاتی دیابتی و درمان آن در جامعه ایرانی چقدر است؟

منابع بخش مقدمه

- 1- The Australian Diabetes Society .Guidelines for the Management of Diabetic Retinopathy. [Internet]. 2008. Available from: http://www.nhmrc.gov.au/_files_nhmrc/publications/attachments/di15.pdf.
- 2- World Health Organization. Definition and diagnosis of diabetes mellitus and intermediate hyperglycemia. [Internet]. 2006. Available from: http://www.who.int/diabetes/publications/Definition and diagnosis of diabetes_new.pdf.
- 3- The Royal College of Ophthalmologists. Diabetic Retinopathy Guidelines. [Internet]. 2012. Available from: <http://www.rcophth.ac.uk> › eLibrary › Clinical Guidelines.
- 4- Diabetic Retinopathy PPP. American Academy of Ophthalmology. [Internet]. 2012. Available from: <http://one.aao.org/guidelines-preferredpracticepatterns>
- 5- Khandekar R. Screening and public health strategies for diabetic retinopathy in the Eastern Mediterranean Region. *Middle East Afr J Ophthalmol* 2012; 19:178-184.
- 6- Bragge P, Gruen RL, Chau M, Forbes A, Taylor HR. Screening for presence or absence of diabetic retinopathy: a meta-analysis. *Arch Ophthalmol* 2011;129:435-444.
- 7- Hatef E, Fotouhi A, Hashemi H, Mohammad K, Jalali KH. Prevalence of retinal diseases and their pattern in Tehran: The Tehran eye study. *Retina* 2008;28:755-762.
- 8- Janghorbani M, Amini M, Ghanbari H, Safaiee H. Incidence of and risk factors for diabetic retinopathy in Isfahan, Iran. *Ophthalmic Epidemiol* 2003;10:81-95.

- 9- Javadi MA, Katibeh M, Rafati N, Dehghan MH, Zayeri F, Yaseri M, et al. Prevalence of diabetic retinopathy in Tehran province: a population-based study. *BMC Ophthalmol* 2009;9:12.
- 10- Dehghan MH, Katibeh M, Ahmadi H, Ramezani AR, Moradian S, Noorinia R, et al. Prevalence and Risk Factors of Diabetic Retinopathy in Yazd Province. *Bina J Ophthalmol* 2013;18:375-391.
- 11- NHS Centre for Reviews and Dissemination (NHS CRD). Complications of diabetes: screening for retinopathy management of foot ulcers. *E Health Care* 1999; 5: 1–12. Available at <http://www.york.ac.uk/inst/crd/EHC/ehc54.pdf> Last accessed 25 June 2009.
- 12- Viswanath K, McGavin DD. Diabetic retinopathy: clinical findings and management. *Community Eye Health* 2003;16:21-4.
- 13- Hadaegh F, Bozorgmanesh MR, Ghasemi A, Harati H, Saadat N, Azizi F. High prevalence of undiagnosed diabetes and abnormal glucose tolerance in the Iranian urban population: Tehran Lipid and Glucose Study. *BMC Public Health* 2008;8:176.
- 14- Esteghamati A, Gouya MM, Abbasi M, Delavari A, Alikhani S, Alaedini F, et al. Prevalence of diabetes and impaired fasting glucose in the adult population of Iran: National Survey of Risk Factors for Non-Communicable Diseases of Iran. *Diabetes Care* 2008;31:96-98.

▪ متدولوژی

– گروه هدف

۱. فلوشیپ های ویتره و رتین
۲. متخصصین چشم پزشکی
۳. دستیاران چشم پزشکی
۴. کارشناسان، کارشناسان ارشد و دکتری تخصصی بینایی سنجی
۵. پرسنل بهداشتی مرتبط (پرستاران، تکنسین های بخش چشم و اتاق عمل چشم)
۶. پزشکان عمومی (پزشکان خانواده)
۷. متخصصین داخلی و غدد
۸. متخصصین زنان و زایمان

– پایگاه های اطلاعاتی مورد جستجو

1. National Guidelines Clearinghouse (NGC)
2. Guidelines International Network (G-I-N)
3. National Institute for Clinical Excellence (NICE)
4. Scottish Intercollegiate Guidelines Network (SIGN)
5. New Zealand Guidelines Group
6. National Health and Medical Research Council (NHMRC)
7. Cochrane
8. Bandolier
9. CADTH
10. Tripdatabase
11. Pubmed (Clinical queries)
12. Google scholar
13. SID
14. Medlib
15. Magiran

– راهنماهای بالینی مورد استفاده

راهنماهای بالینی مورد استفاده

Diabetic Retinopathy Preferred Practic Pattern

American Academy of Ophthalmology

October 2012

Guidelines for the Management of Diabetic Retinopathy

**National Health and Medical Research Council, The Australian Diabetes Society
for the Department of Health and Ageing**

2008

Diabetic Retinopathy Guidelines

The Royal college of ophthalmologist

December 2012

(update to section 14.3.4 in July 2013 in accordance with College Statement on
Intravitreal Injections)

The health question(s) covered by the guideline is (are) specifically described.	✓	
There is an explicit link between the recommendations and the supporting evidence	✓	
The overall objective(s) of the guideline is (are) specifically described.		3
The population (patients, public, etc.) to whom the guideline is meant to apply is specifically described.		6
The guideline development group includes individuals from all relevant professional groups.		5
The views and preferences of the target population (patients, public, etc.) have been sought.		3
The target users of the guideline are clearly defined.		6
Systematic methods were used to search for evidence.		10
The criteria for selecting the evidence are clearly described.		3
The strengths and limitations of the body of evidence are clearly described.		8
The methods for formulating the recommendations are clearly described.		4
The health benefits, side effects, and risks have been considered in formulating the recommendations.		4
The guideline has been externally reviewed by experts prior to its publication.		5
A procedure for updating the guideline is provided.		1
The recommendations are specific and unambiguous.		5
The different options for management of the condition or health issue are clearly presented.		8
Key recommendations are easily identifiable.		1
The guideline describes facilitators and barriers to its application.		7
The guideline provides advice and/or tools on how the recommendations can be put into practice.		2
The potential resource implications of applying the recommendations have been considered.		8
The guideline presents monitoring and/or auditing criteria.		2
The views of the funding body have not influenced the content of the guideline.		5
Competing interests of guideline development group members have been recorded and addressed.		4

- روش غربالگری و ارزیابی راهنماهای بالینی

ابتدا برای استخراج راهنماهای بالینی موجود در زمینه رتینوپاتی دیابتی، پایگاههای اطلاعاتی و وب گاههای مرتبط جستجو شدند. برای ارزیابی راهنماهای بالینی از ابزار نقد راهنما استفاده شد که بر اساس هر آیت، نمره ای به راهنمای بالینی تعلق می گیرد.

سپس راهنماهای بالینی براساس امتیازات، فهرست گردیده و نهایتاً سه راهنمای بالینی رویال کالج انگلستان (۲۰۱۳)، آکادمی آمریکا (۲۰۱۲) و استرالیا (۲۰۰۸) که بالاترین امتیاز را کسب نمودند، به عنوان راهنماهای بالینی مورد استفاده (استناد) انتخاب شدند.

راهنماهای بالینی مورد استفاده (استناد)	امتیاز
<i>Diabetic Retinopathy Preferred Practic Pattern</i>	
American Academy of Ophthalmology October 2012	۷۵
<i>Guidelines for the Management of Diabetic Retinopathy</i>	
National Health and Medical Research Council, The Australian Diabetes Society for the Department of Health and Ageing 2008	۶۳
<i>Diabetic Retinopathy Guidelines</i>	
The Royal college of ophthalmologist December 2012 (update to section 14.3.4 in July 2013 in accordance with College Statement on Intravitreal Injections)	۵۸

سپس ۲۰ سوال مربوط به رتینوپاتی دیابتی توسط مجریان و همکاران طرح شد. هر یک از سوالات بالینی به همراه اجزا سوال {PICO (Patient, Intervention, Comparison, Outcome)} در جدول شماره ۱ وارد گردیدند. پس از آن، پاسخ سوال از راهنماهای بالینی فوق استخراج و به تفکیک در جدول شماره ۱ درج شد. در صورت عدم همخوانی در پاسخ ها و یا وجود سوالات جدید، پایگاههای اطلاعاتی برای یافتن شواهد تکمیلی جستجو شدند. جستجو با استفاده از PICO انجام گردید. سپس اطلاعات مربوط به هر مقاله در جدول شماره ۲ وارد گردید.

جدول ۱- ارزیابی رواج و همخوانی توصیه ها												
Code:												
New Studies	New Systematic Review	Tech Breakthrough	Inconsistency of Recommendations	Level of Evidence	Phrase of Recommendation	CPG	نوع سوال	O	C	I	P	سوال

جدول شماره ۲: اطلاعات شواهد پشتیبان توصیه								
ملاحظات	سطح شواهد مقاله	دقت آماری	اندازه اثر	پیامد های اولیه	مداخله مقایسه ای	مداخله	جمعیت	کد مقاله

سطح بندی شواهد (Level of evidence) بر اساس تقسیم بندی زیر انجام شد.

سطح شواهد	نوع شواهد
Level I	Meta-analysis (MA) Systematic Reviews (SR) Randomized clinical trials (RCTs)
Level II	حداقل يك Controlled study بدون Randomization و يا Well-designed cohort study و يا Well-designed case control و يا Cross sectional study
Level III	Surveys , descriptive, case series studies
Level IV	نظریات، تجربیات و گزارشات اجماع افراد با تجربه و شناخته شده در رشته چشم پزشکی

البته سطح شواهد توصیه بر حسب نوع مطالعه [درمانی (RX)، تشخیصی (DX)، اتیولوژیک و عوامل خطر و پیش آگهی (PX)] ممکن است تفاوت‌هایی پیدا کند مثلاً در تحقیقات Diagnostic مطالعه به روش Cross-sectional از درجه بالاتری برخوردار است و بجای Level II که بطور معمول است، به Level I ارتقا پیدا می‌کند. در زیر درجات توصیه بر حسب نوع مطالعه آورده شده است.

Therapy (درمانی RX)

I	SR, RCT
II	CT, Cohort
III	Case Control, Cross sectional, Case series
IV	Opinion

Etiology/ Harm (Risk factor)

I	RCT, Cohort
II	Case Control
III	Description Studies, Survey
IV	Opinion

Diagnosis (DX تشخیصی)

I	SR CPR*, Cross-sectional
II	Cohort
III	Case Control
IV	Opinion

Prognosis (PX پیش آگهی)

I	Inception Cohort**
II	Prospective Cohort
III	Historical Cohort, Case Control
IV	Opinion

Cohort یا Clinical Prediction Rule. CPR* = این مطالعات شامل دو مرحله می‌باشد. در مرحله اول که به روش مقطعی و یا

انجام می‌گیرد، نقش عوامل مختلف از طریق یک روش رگرسیون لجستیک بصورت ضرایبی که در واقع همان ضرایب رگرسیونی هستند استخراج می‌شود. برای این کار بیماری به عنوان متغیر پاسخ و ریز فاکتورهای مورد بررسی به عنوان متغیرهای مستقل به طور همزمان وارد مدل رگرسیونی می‌شوند. و با استفاده از این ضرایب نمره‌ای برای شانس بروز بیماری به هر فرد داده می‌شود. سپس حد آستانه این نمره پیدا می‌شود و مقادیر خارج از آن بعنوان بروز بیماری در نظر گرفته می‌شود. در مرحله دوم که به صورت مطالعه Cohort انجام می‌شود، روایی ارتباط احتمالات در تشخیص بیماری قبل از اتفاق افتادن آن ارزیابی می‌شود.

Inception cohort**: مطالعات Cohort هستند که زمان آغاز مواجهه یا عامل خطر در بررسی میزان ارتباط عوامل خطر با

پیامدهای نهایی تعیین کننده است. این مطالعات به صورت تحلیل بقا (Survival Analysis) انجام می‌گیرد.

شایان ذکر است که در طی استخراج و تحلیل پاسخ ها، سوالات مطرح شده در پروپوزال مجدداً مورد بررسی قرار گرفتند و در صورت لزوم یک سوال در قالب چند سوال جزئی تر مطرح شد و کلیه مراحل مذکور برای هر سوال انجام شد.

– فرایند اجماع (Consensus)

سپس توصیه ها به همراه یک راهنما و جداول مربوط به هر توصیه (شواهد پشتیبان) جهت نمره دهی برای اساتید صاحب نظر در زمینه رتینوپاتی دیابتی کل کشور ارسال شد و از اساتید محترم درخواست شد که نمره مزیت بالینی، بومی سازی و نمره کل هر یک از توصیه ها را مشخص نمایند و اگر شواهدی بیشتر از آنچه ضمیمه شده است می شناسند که می تواند باعث تغییر مضمون توصیه گروه شود، آن را در صفحه ملاحظات با ذکر شماره توصیه و همچنین خلاصه مقاله ارائه فرمایند.

– بررسی میزان توافق و تدوین توصیه های نهایی

اساتید صاحب نظر، نمره دهی را طبق مدل Rand انجام دادند. سپس نمره ها آنالیز شده و میزان توافق برای هر توصیه

جدول شماره ۳: مزیت بالینی توصیه								
نمره مزیت بالینی	مزیت بالینی توصیه			هزینه درمان	شواهد پشتیبان توصیه	عبارت توصیه		
	زیاد ۶-۷ متوسط ۴-۶ کم ۱-۳	اثر بخشی (Effect size)	منافع جانبی		عوارض جانبی		کدمقاله	

منافع جانبی، منافعی غیر از پیامدهای اصلی مداخله می باشد که شامل موارد زیر هستند:
 ۱- امکان مدیریت بیماری در سطوح پایین تر ارائه خدمت. ۲- سطح PHC، سطح تخصصی، سطح فوق تخصصی ۳- کاهش میزان بستری (Admission Rate)
 ۴- کاهش مدت بستری ۵- کاهش میزان اعمال جراحی
 (نوع عارضه و شدت آن با علامت +)

جدول شماره ۴: قابلیت بومی سازی توصیه										
نمره کل	نمره بومی سازی	قابلیت بومی سازی Adoptability			Phrase of Recommendation	نوع سوال	C	I	P	سوالات
		قابلیت پذیرش	قابلیت تعمیم پذیری اثر بخشی	قابلیت بکارگیری						
	۱-۶	ترجیح بیمار	تشابه بیماران	وسیله						
		قبول عرف	ویژگی بیماری	مهارت						
		تحمل پروتکل درمانی	مداخله	Affordability						

مشخص گردید. سپس توصیه های مورد توافق بعنوان توصیه نهایی و موارد عدم توافق کامل، در جلسه حضوری مجدداً مورد بحث قرار گرفتند.

در نهایت توصیه ها بازبینی و ویرایش شدند و ۲۹ توصیه بالینی تدوین گردید.

در انتهای هر توصیه، شماره منابع مورد استناد و سطح شواهد آن بر حسب جدول زیر مشخص شده است.

سطح شواهد	نوع شواهد
Level I	Meta-analysis (MA) Systematic Reviews (SR) Randomized clinical trials (RCTs)
Level II	Randomization بدون Controlled study یک حداقل Well-designed cohort study و یا Well-designed case control و یا Cross sectional study و یا
Level III	Surveys , descriptive, case series studies
Level IV	نظریات، تجربیات و گزارشات اجماع افراد با تجربه و شناخته شده در رشته چشم پزشکی

منابع (شواهد پشتیبان) هر یک از بخشها به تفکیک در قسمت "منابع توصیه های بالینی" درج گردیده است.

▪ واژه نامه

AC: Anterior chamber

CPG: Clinical practice guideline

CSME: Clinically significant macular oedema (oedema abbreviated as 'E' as in U.S. literature)

DALY: Disability-adjusted life year

DME: Diabetic macular oedema (oedema abbreviated as 'E' as in U.S. literature)

DR: Diabetic retinopathy

DRS: Diabetic Retinopathy Study

ETDRS: Early Treatment Diabetic Retinopathy Study

FA: Fluorescein angiography

HbA1C: Haemoglobin A1C (glycosylated haemoglobin)

ILM: Internal limiting membrane

IRMA: IntraRetinal microvascular abnormalities

MI: Myocardial infarction

MPC: Macular photocoagulation
NPDR: Non-proliferative diabetic retinopathy
NVD: New vessels on the (optic) disc
NVG: Neovascular glaucoma
OCT: Optical coherence tomography
PDR: Proliferative diabetic retinopathy
PI: Peripheral iridotomy
PICO: Patient (Population), Intervention, Comparison, Outcome
RD: Retinal detachment
PRP: Panretinal photocoagulation
VEGF: Vascular endothelial growth factor
YAG: Yttrium aluminium garnet

▪ توصیه های بالینی به تفکیک موضوع :

متن توصیه		کد توصیه (Recommendation code)
توصیه های مربوط به غربالگری، فاکتورهای خطر و پیگیری		
غربالگری و معاینه		
<p>بنا به گزارشات سیستم ارزیابی غربالگری انگلستان، آمریکا و استرالیا، تست انتخابی غربالگری رتینوپاتی دیابتی، فتوگرافی دیجیتال رتین با میدریاز مردمک می باشد که حساسیت آن ۷۳ تا ۹۶٪ درصد و ویژگی ۷۸ تا ۹۹ درصد می باشد. توصیه می شود در ایران نیز با توجه به قابل پیاده بودن این روش، مورد استفاده قرار گیرد.</p> <p>رفرنس: (۸-۱)</p> <p>سطح شواهد: I</p>		۱
<p>با توجه به گزارش بسیار کم عوارض مصرف قطره تروپیکامید (۱ درصد) برای بالا بردن حساسیت معاینه ته چشم در مطالعات مختلف (۱ تا ۶ در ۲۰،۰۰۰ مورد)، توصیه می شود از این قطره برای معاینه چشم بیماران مبتلا به دیابت استفاده شود مگر اینکه در پرسش از بیمار سابقه گلوکوم ذکر شود.</p> <p>رفرنس: (۸-۱)</p> <p>سطح شواهد: I</p>		۲

فاکتورهای خطر		
<p>بطور کلی در هر نوع دیابت با افزایش مدت ابتلا، شانس رتینوپاتی دیابتی بالا رفته و شدت آن بیشتر می شود. بنابراین:</p> <p>* معاینه ته چشم در اولین مراجعه بیمار دیابتی تیپ II قویاً توصیه می شود. * معاینه ته چشم در دیابت تیپ I در طی ۳ تا ۵ سال اول بعد از تشخیص دیابت توصیه می شود. رفرنس: (۱-۱۱) سطح شواهد: II</p> <p>در صورت وجود علائم رتینوپاتی، پیگیری های لازم براساس شدت علائم می باشد. (IV) (consensus)</p>	مدت ابتلا	۳
<p>توصیه می شود برای کاهش بروز و شدت رتینوپاتی و در نتیجه کاهش نیاز به درمان، کنترل دقیق قند خون و HbA1C در حد کمتر از ۷٪، در بیماران مبتلا به دیابت انجام شود. گرچه کنترل دقیق قند خون لزوماً و همیشه مانع از ایجاد رتینوپاتی دیابتی نمی شود. رفرنس: (۱-۸) سطح شواهد: I</p>	قند خون	۴
<p>در بیماران مبتلا به دیابت، کنترل فشار خون در حد فشار خون سیستولیک کمتر از ۱۳۰ میلی متر جیوه برای جلوگیری از بروز و پیشرفت رتینوپاتی دیابتی توصیه می شود. رفرنس: (۱-۵)</p>	فشار خون	۵

سطح شواهد: I		
<p>۱- سطح بالای لیپیدهای خون باعث افزایش خطر ابتلا به رتینوپاتی دیابتی و پیشرفت آن می‌شود. لذا توصیه می‌شود در بیماران دیابتی، سطح لیپیدهای خون با داروهای Statin و Fibrate کنترل شود.</p> <p>سطح شواهد: I</p> <p>۲- نقش فاکتور خطر هیپرلیپدمی در ادم ماکولای اگزوداتیو دیابتی مشخص شده است. بنابراین کنترل چربی های سرم بعنوان یکی از اقدامات اولیه درمانی توصیه می‌شود.</p> <p>سطح شواهد: II</p> <p>رفرنس: (۱-۱۶)</p>	چربی خون	۶
<p>۱- در بیماران مبتلا به دیابت که بیماری کلیوی همراه دارند، به علت افزایش خطر رتینوپاتی (تا ۵۸٪) معاینه دقیق رتین توصیه می‌شود.</p> <p>سطح شواهد: II</p> <p>۲- با توجه به احتمال بیماری کلیوی در بیماران مبتلا به رتینوپاتی دیابتی پیشرفته (حدود ۱۵٪)، ارزیابی دقیق عملکرد کلیوی در این بیماران توصیه می‌شود.</p> <p>رفرنس: (۱)</p> <p>سطح شواهد: II</p>	بیماریهای کلیوی	۷
<p>* با توجه به اینکه کاهش سطح سرمی ویتامین D می‌تواند در پیشرفت رتینوپاتی دیابتی نقش داشته باشد، توصیه می‌شود در بیماران مبتلا به دیابت که مشکلات کلیوی و گوارشی همراه دارند، مشاوره با متخصص مربوطه انجام شود.</p> <p>رفرنس: (۱-۳)</p> <p>سطح شواهد: II</p>	ویتامین D	۸

<p>* اگرچه در بعضی مطالعات، مصرف سیگار با کاهش بروز رتینوپاتی دیابتی همراه بوده است ولی با توجه به افزایش احتمال سکته مغزی و قلبی در افراد سیگاری و دیابتی، عدم مصرف سیگار همچنان توصیه می گردد.</p> <p>رفرنس: (۱-۱۱)</p> <p>سطح شواهد: II</p>	<p>سیگار</p>	<p>۹</p>
<p>* از آنجایی که خطر ابتلا به رتینوپاتی دیابتی در زمان بارداری تا ۲ برابر افزایش می یابد، توصیه می شود آگاهی های لازم در این مورد به خانم های مبتلا به دیابت که قصد بارداری دارند، داده شود و ضمناً در طول مدت بارداری و بعد از آن از نظر کنترل قند و معاینات رتین تحت نظر باشند.</p> <p>* قبل از تصمیم به حاملگی کنترل دقیق رتینوپاتی دیابتی توصیه می شود.</p> <p>رفرنس: (۱-۸)</p> <p>سطح شواهد: I</p>	<p>بارداری</p>	<p>۱۰</p>
<p>بنظر می رسد ژن های خاصی در بروز و پیشرفت رتینوپاتی دیابتی دخیل می باشند که با توجه به موقعیت جغرافیایی و نژادی ممکن است متفاوت باشند.</p> <p>رفرنس: (۱-۲۰)</p> <p>سطح شواهد: II</p> <p>لذا در بیمارانی که سابقه رتینوپاتی دیابتی خانوادگی دارند، توصیه می شود با دفعات بیشتر جهت معاینات چشمی مراجعه کنند.</p> <p>(IV) Consensus</p>	<p>ژنتیک</p>	<p>۱۱</p>

بیماریهای چشمی همراه دیابت		
<p>* توصیه می شود در بیمار مبتلا به رتینوپاتی دیابتی به عوارض دیگر دیابت مانند کاتاراکت- نوروپاتی عصب اپتیک - فلج عضلات کره چشم و rubeosis Iridis و اپی تلیوم قرنیه توجه شود.</p> <p>* عروق نئوواسکولار در اطراف مردمک و زاویه اتاق قدامی می بایست قبل از ریختن قطره های میدریاتیک مورد توجه قرار گیرند.</p> <p>* با توجه به تأخیر در ترمیم اپی تلیوم قرنیه در بیماران مبتلا به دیابت کاندید جراحی کراتورفرکتیو، توصیه می شود آگاهی کافی قبل از جراحی به بیماران داده شود.</p> <p>رفرنس: (۱-۴)</p> <p>سطح شواهد: II</p> <p>(IV) (consensus)</p>		۱۲
نحوه ارجاع و پیگیری بیماران مبتلا به دیابت		

بطور کلی توصیه می شود بیماران براساس سیستم grading انگلستان از قبل مرحله پرولیفراتیو (R2) و براساس سیستم طبقه بندی ETDRS از مرحله ۴۳ (Moderate NPDR) ارجاع شوند (ضمیمه ۱).

Table 1. National Screening Committee grading criteria – minimum data set⁷

Level R0 – None
Level R1 – Background
• Microaneurysm(s)
• Retinal haemorrhage(s) ± any exudate
Level R2 – Pre-proliferative
• Venous beading
• Venous loop or reduplication
• Intraretinal microvascular abnormality (IRMA)
• Multiple deep, round or blot haemorrhages
Cotton wool spots (CWS) – careful search for above features)
Level R3 – Proliferative
• New vessels on disc (NVD)
• New vessels elsewhere (NVE)
• Pre-retinal or vitreous haemorrhage
• Pre-retinal fibrosis ± tractional retinal detachment
Maculopathy (M0 – nil present, M1 – maculopathy)
• Exudate within 1 disc diameter (DD) of the centre of the fovea
• Circinate or group of exudates within the macula
• Retinal thickening within 1DD of the centre of the fovea (if stereo available)
• Any microaneurysm or haemorrhage within 1DD of the centre of the fovea only if associated with a best visual acuity of $\leq 6/12$ (if no stereo)
Photocoagulation (P)
• Focal/grid to macula
• Peripheral scatter
Unclassifiable (U)
• Ungradable/unobtainable
These are core data which can be expanded to meet local clinical and research needs.

Severity	Definition
10	DR absent All DR features absent
20	MA only MA(s) only, other lesions absent
35	Mild NPDR MA plus retinal haemorrhage(s), HEs, or CWSs
43	Moderate NPDR Lesions as above and either extensive or severe HMAs or IRMAs present
47	Moderately severe NPDR Lesions of level 35 and either extensive or severe HMAs with IRMAs or venous beading
53	Severe NPDR Extensive and severe HMAs, IRMAs or, venous beading, or both
61, 65, 71, 75, 81	PDR NVD or NVE, or both, without or with complications

Clinically significant macular oedema (CSME) was graded according to the criteria in the DIRECT Programme—ie, 0=no evidence of CSME; 1=questionable presence of CSME; 2=non-CSME but macular thickening; 3=definite CSME due to retinal thickening of at least one disc area, any part of which lies within one disc diameter from the fovea; and 4=definite CSME due to thickening or hard exudates less than 500 μm from the fovea. CWSs=cotton-wool spots. DR=diabetic retinopathy. HEs=hard exudates. HMAs=haemorrhages and microaneurysm. IRMAs=intraretinal microvascular abnormalities. MA=microaneurysms. NPDR=non-proliferative diabetic retinopathy. NVD=new vessels on the optic disc. NVE=new vessels elsewhere. PDR=proliferative diabetic retinopathy.

Table 1: Severity and lesions defining level on the Early Treatment Diabetic Retinopathy Study scale used for the Diabetic Retinopathy Candesartan Trials (DIRECT) Programme

۱۳

توصیه می شود بیماران مبتلا به دیابت بر اساس پروتکل زیر به چشم پزشک ارجاع و پیگیری شوند:

* کلیه بیماران می بایست به محض تشخیص دیابت و حداقل هر ۲ سال ، معاینه فوندوس (با دیلاتاسیون) و ارزیابی حدت بینایی شوند.

<p>I سطح شواهد:</p> <p>*بیمارانی که هر گونه نشانه ای از رتینوپاتی غیر پرلیفراتیو داشته باشند، بطور سالانه و یا هر ۳-۶ ماه بر اساس شدت رتینوپاتی می بایست معاینه شوند.</p> <p>III سطح شواهد:</p> <p>*بیماران مبتلا به رتینوپاتی غیر پرلیفراتیو خفیف یا متوسط، می بایست از نظر تشخیص هر گونه رتینوپاتی تهدید کننده بینایی در فواصل کوتاه (closely) مورد معاینه قرار گیرند.</p> <p>I سطح شواهد:</p> <p>*بیماران مبتلا به دیابت high risk (دیابتی طولانی مدت، کنترل ضعیف قند خون، فشار خون بالا یا چربی خون بالا) حتی بدون رتینوپاتی دیابتی می بایست هر سال معاینه شوند.</p> <p>I سطح شواهد:</p> <p>*کودکانی که پیش از بلوغ مبتلا به دیابت می شوند، در زمان بلوغ می بایست از نظر رتینوپاتی دیابتی بررسی شوند.</p> <p>III سطح شواهد:</p> <p>*بیماران مبتلا به دیابت که باردار شده اند، می بایست در سه ماه اول حاملگی، تحت معاینه کامل چشم قرار گیرند و از آن پس نیز در طول حاملگی تحت نظر باشند.</p> <p>I: سطح شواهد:</p> <p>* در خانمهای مبتلا به دیابت بارداری در صورتی که دیابت ادامه نیابد، معاینه چشم پزشکی در ارتباط با رتینوپاتی پس از زایمان ضروری نیست.</p> <p>III سطح شواهد:</p>		
---	--	--

<p>رفرنس: (۱-۷)</p>		
<p>توصیه های تشخیصی</p>		
<p>تصویر برداریهای رتین</p>		
<p>توصیه می شود در بیماران مبتلا به دیابت در موارد زیر فلورسئین آنژیوگرافی انجام شود:</p> <p>۱- در مواردی که کاهش دید بیمار با توجه به علائم ته چشمی قابل توجه نباشد (برای رد ایسکمی ناحیه ماکولا)</p> <p>سطح شواهد: III</p> <p>۲- برای یافتن ضایعات نشت کننده، capillary non-perfusion و عروق نابجا که در معاینه کلینیکی تشخیص داده نمی شوند.</p> <p>سطح شواهد: II</p> <p>۳- بررسی سلامت شبکه مویرگی اطراف ماکولا، ادم ماکولا (CSME)</p> <p>سطح شواهد: I</p> <p>رفرنس: (۱-۴)</p> <p>(ضمیمه ۲)</p>	<p>اندیکاسیون فلورسئین آنژیوگرافی</p>	<p>۱۴</p>
<p>* توصیه می شود در بیمارانی که سابقه ناراحتی قلبی - عروقی، حساسیت و بیماری های ریوی و کلیوی شناخته شده دارند، قبل از انجام</p>	<p>احتیاطات لازم</p>	<p>۱۵</p>

TABLE 5 USE OF FLUORESCIN ANGIOGRAPHY FOR DIABETIC RETINOPATHY

Situation	Usually	Occasionally	No
To guide treatment of CSME	♦		
To evaluate unexplained visual loss	♦		
To identify suspected but clinically obscure retinal neovascularization		♦	
To screen a patient with no or minimal diabetic retinopathy			♦

CSME = clinically significant macular edema

<p>فلورسئین آنژیوگرافی چشم مشاوره های لازم انجام شود.</p> <p>*توصیه می شود در محل انجام فلورسئین آنژیوگرافی، تجهیزات احیا و آمپول آتروپین و آدرنالین در دسترس باشد.</p> <p>* توصیه می شود در مواردی که قبلاً dissection در غدد لنفاوی دست، زیر بغل و پستان انجام گرفته است، در همان طرف فلورسئین تزریق نشود.</p> <p>رفرنس: (۹-۱)</p> <p>سطح شواهد: (IV) consensus</p>	<p>برای فلورسئین آنژیوگرافی</p>	
<p>برای ضایعات محیطی شبکیه، فلورسئین آنژیوگرافی wide field ارجحیت دارد و ممکن است بتواند طبقه بندی بیمار را تغییر داده و بر روند درمان و پیگیری بیمار تأثیر داشته باشد. لذا در بیماران مبتلا به رتینوپاتی غیر پرولیفراتیو شدید (بخصوص در بیماران مبتلا به دیابت نوع I) انجام این تست توصیه می شود.</p> <p>رفرنس: (۲-۱)</p> <p>سطح شواهد: II</p> <p>بنابراین وجود این دستگاه در مراکز چشم پزشکی می تواند در تشخیص مناطق ایسکمیک محیطی شبکیه کمک کننده باشد.</p> <p>سطح شواهد: (IV) consensus</p>	<p>انواع فلورسئین آنژیوگرافی</p>	<p>۱۶</p>
<p>تصویربرداری های جدید بررسی رتینوپاتی دیابتی شامل تکنیک های جدید آنژیوگرافی، آنالیز ضخامت شبکیه (RTA)، Optical Coherence Tomography (OCT) و Fundus Autofluorescence (FAF) می باشد.</p> <p>الف) بدلیل خصوصیات ویژه OCT از جمله نمایش لایه های مختلف شبکیه، توصیه می شود در موارد زیر مورد استفاده قرار گیرد:</p> <p>۱- تعیین میزان ضخامت ماکولا در ادم ماکولا (قبل و بعد از درمان)</p>	<p>تصویربرداریهای دیگر</p>	<p>۱۷</p>

<p>۲- برای یافتن Vitreoretinal traction or membrane on macula</p> <p>(ب) با توجه به خصوصیات ویژه تکنیک های جدید فلورسین آنژیوگرافی {SLO (Scanning Laser Ophthalmoscopy) Angiography} از جمله سرعت بالای تصویربرداری، رزولوشن بالا و امکان ذخیره سازی دیجیتال تصاویر* و همچنین در دسترس بودن این تکنیک در اکثر مراکز دولتی و خصوصی، توصیه می شود به جای فلورسین آنژیوگرافی معمول مورد استفاده قرار گیرند.</p> <p>*با توجه به امکان ذخیره سازی دیجیتال تصاویر، توصیه می شود برای یکپارچه سازی اطلاعات بیماران در مراکز درمانی مختلف و سهولت پیگیری بیماری، تکنیک های جدید فلورسین آنژیوگرافی مورد استفاده قرار گیرند.</p> <p>(ج) از FAF برای بررسی تغییرات فونکسیونل اپیتلیوم پیگمانته رتین (RPE) بدون تزریق استفاده می شود. لذا در بیمارانی که انجام فلورسین آنژیوگرافی با خطر همراه است، انجام FAF توصیه می شود.</p> <p>رفرنس: (۱-۲۸)</p> <p>سطح شواهد: III</p>		
طبقه بندی شدت رتینوپاتی و ادم ماکولای دیابتی		
<p>*توصیه می شود رده های I (مراکز بهداشت) و II (مراکز تخصصی) بهداشتی بنا بر وظایف آنها، از سیستم های Grading ساده تر مثل سیستم طبقه بندی بین المللی رتینوپاتی دیابتی و ادم ماکولای دیابتی و رده III (فوق تخصصی) بهداشتی از سیستم Grading کامل تر مثل ETDRS استفاده کنند.</p> <p>رفرنس: (۱-۱۹)</p>		۱۸

سطح شواهد: (IV) (consensus)		
توصیه های درمانی		
لیزر درمانی		
<p>انديکاسيون انجام PRP:</p> <p>الف) PRP زودرس در مرحله Sever NPDR و Early PDR تنها در شرايط زير انديکاسيون دارد:</p> <p>(سطح شواهد I)</p> <p>۱- بيماران مسن مبتلا به ديابت نوع II</p> <p>۲- قبل از عمل جراحی کاتاراکت</p> <p>۳- زمانی که چشم مقابل بعلت PDR از بين رفته باشد</p> <p>۴- زمانی که بيمار قادر به انجام معاینات منظم و پیگیری نباشد.</p> <p>۵- بارداری</p> <p>ب) PRP در زمان توصیه شده (مرحله High risk PDR)</p> <p>(طبق مطالعه DRS و ETDRS) (ضمیمه ۳)</p> <p>سطح شواهد: I</p>	<p>انديکاسيون لیزر شبکيه (PRP)، پيشگيري از عوارض، پيگيري</p>	<p>۱۹</p>

* توصیه می شود به محض تشخیص High risk PDR در صورت فراهم بودن امکانات، لیزر درمانی در همان روز و در غیر اینصورت حداکثر تا دو هفته از زمان تشخیص انجام شود.

* توصیه می شود انجام PRP تا بعد از درمان ادم ماکولا (CSME) به تعویق افتد.

سطح شواهد: II

در صورت وجود همزمان CSME و High risk PDR، انجام همزمان PRP با تزریق داخل ویتره Anti-VEGF و یا MPC توصیه میشود.

سطح شواهد: (IV) (consensus)

در صورت وجود خونریزی فعال ویتره، ابتدا تزریق Anti-VEGF و در صورت شفافیت مدیا، PRP هم انجام می شود.

سطح شواهد: (IV) (consensus)

* در بیمارانی که مبتلا به فرم Florid (NVD type) رتینوپاتی دیابتی هستند، ممکن است فواصل لیزر درمانی کوتاهتر شود. (بجای ۱ تا ۴ هفته در فواصل ۳ تا ۵ روز)

سطح شواهد: (IV) (consensus)

* توصیه می شود بیماران تحت درمان PRP هر ۴-۱ هفته ضمن درمان و سپس هر ۲ تا ۴ ماه تا تثبیت علائم بیماری پیگیری شوند.

(ETDRS)

سطح شواهد: I

* در کسانی که Shallow AC دارند و مستعد حمله حاد گلوکوم هستند، قبل از باز کردن مردمک برای PRP، انجام Yag PI توصیه می شود.

<p>سطح شواهد: (IV) (consensus)</p> <p>* در بیمارانی که توانایی فیکس کردن چشم ها را ندارند (مانند نیستاگموس) برای جلوگیری از سوختگی ناخواسته ماکولا، توصیه می شود از تزریقات بی حسی رتروبولبار استفاده شود.</p> <p>سطح شواهد: (IV) (consensus)</p> <p>* توصیه می شود قبل از انجام PRP آگاهی های لازم در مورد احتمال عوارضی مانند محدودیت میدان دید و کاهش تطابق به بیمار داده شود.</p> <p>سطح شواهد: (IV) (consensus)</p> <p>رفرنس: (۱-۳۱)</p>		
<p>در شرایط زیر لیزر ماکولا توصیه می شود:</p> <p>۱- وجود CSME طبق مطالعه ETDRS</p> <p>(در مطالعات جدید توصیه میشود در صورت ادم مرکز ماکولا و دید کمتر از ۲۰/۳۰ و یا ۲۰/۴۰ تزریقات داخل ویتره Anti VEGF و در صورت عدم درگیری مرکز ماکولا و دید بیشتر از ۲۰/۳۰ و یا ۲۰/۴۰، لیزر ماکولا انجام شود.) (ضمیمه ۴)</p> <p>سطح شواهد: I</p> <p>۲- وجود یکی از موارد ذیل حتی در صورت عدم وجود معیارهای تشخیصی CSME</p> <p>الف) ادم ماکولا در حال پیشرفت به مرکز ماکولا (ضایعات نشت کننده فوقانی ماکولا، نزدیک شدن Hard Exudate به مرکز ماکولا)</p> <p>ب) در صورتی که بیمار توانایی پیگیری منظم هر سه ماه را نداشته باشد.</p> <p>ج) در صورتی که بیمار کاندید عمل جراحی کاتاراکت باشد و در فوندوس ضایعات نشت کننده ماکولا داشته باشد، قبل از جراحی</p>	<p>اندیکاسیون لیزر ماکولا</p>	<p>۲۰</p>

<p>کاتاراکت، لیزر ادم ماکولا در صورت امکان انجام شود</p> <p>(د) در صورتی که چشم مقابل در نتیجه CSME دچار کاهش بینایی دائمی شده باشد.</p> <p>(ه) اگر بیمار کاندید PRP ، DME هم داشته باشد، برای جلوگیری از تشدید ادم ماکولا، قبل از لیزر آن، تزریق Anti VEGF انجام شود.</p> <p>رفرنس: (۱-۶)</p> <p>سطح شواهد: I ، II</p>		
<p>* توصیه می شود مراجعات بعد از درمان لیزر ادم ماکولا، هر ۲ تا ۴ ماه و پس از آن براساس دید (۲۰/۳۰ یا ۲۰/۴۰) و درگیری مرکز فووا، تصمیم گیری برای درمان مجدد صورت گیرد.</p> <p>رفرنس: (۱-۳)</p> <p>سطح شواهد: I</p>	<p>پیگیری بعد از لیزر ماکولا</p>	<p>۲۱</p>
<p>تکنیک های جدید لیزر درمانی، روش هایی هستند که میزان صدمه به لایه های داخلی شبکیه را به حداقل رسانده و شامل موارد زیر می باشند:</p> <p>(الف) Minimal invasive subthreshold با همان اندیکاسیون های قبلی PRP</p> <p>(ب) Pattern auatomated scanning laser (PASCAL)</p> <p>رفرنس: (۱-۱۳)</p> <p>سطح شواهد: I</p> <p>با توجه به صدمه کمتر تکنیک Minimal invasive subthreshold، توصیه می شود تعداد محدودی از این دستگاهها در مراکز</p>	<p>تکنیکهای جدید لیزر درمانی</p>	<p>۲۲</p>

<p>چشم پزشکی در دسترس باشد. سطح شواهد: (IV) (consensus)</p>		
<p>تزریقات دارویی داخل ویتره</p>		
<p>در شرایط زیر تزریقات داخل ویتره توصیه می‌شود:</p> <p>۱- در بیمار مبتلا به دیابت و <u>ادم منتشر ماکولا</u> که انجام لیزر فوکال در آن پیش آگهی خوبی ندارد.</p> <p>۲- <u>عدم پاسخ به لیزر درمانی در بیمار مبتلا به PDR</u> و یا <u>Florid PDR</u></p> <p>۳- در بیماران مبتلا به <u>NVI</u> یا <u>NVG</u> که به <u>PRP پاسخ مناسب نداده است</u> (در اولین تزریق داخل ویتره از استروئیدها استفاده نشود)</p> <p>۴- در بیماران مبتلا به <u>رتینوپاتی دیابتی و کاتاراکت</u>، توصیه می‌شود مشاوره رتین قبل از جراحی کاتاراکت انجام و در صورت لزوم تزریق داخل ویتره همزمان با جراحی کاتاراکت صورت گیرد.</p> <p>۵- در بیماران مبتلا به <u>PDR</u> و <u>عروق نابجای زیاد که کاندید عمل ویتراکتومی هستند</u>، قبل از عمل ویتراکتومی، تزریق داخل ویتره <u>Anti-VEGF</u> یا استروئید برای کاهش میزان خونریزی ضمن عمل و عوارض ویتراکتومی انجام شود.</p>	<p>اندیکاسیون</p>	<p>۲۳</p>

<p>سطح شواهد: I رفرنس: (۹۶-۱) (ضمیمه ۴ و ۵)</p>		
<p>در بیماران مبتلا به رتینوپاتی دیابتی پیشرفته (بافت فیبروئواسکولار + Tractional retinal detachment) که کاندید جراحی ویتراکتومی هستند، توصیه می شود چند روز قبل از عمل، تزریق Anti-VEGF برای کاهش خونریزی حین و بعد از عمل انجام شود. رفرنس: (۶-۱) سطح شواهد: I</p> <p>در موارد وجود بافت فیبروئواسکولار قابل توجه در اطراف ماکولا که خطر تشدید کشش بدنبال تزریق Anti-VEGF بالا است، فاصله بین تزریق و ویتراکتومی کمتر از یک هفته می باشد. رفرنس: (۶) سطح شواهد: II</p>	<p>تزریق داخل ویتره قبل از ویتراکتومی</p>	<p>۲۴</p>
<p>بطور کلی داروهای تزریقی داخل ویتره، نسبت به یکدیگر ارجحیتی ندارند و شروع درمان بستگی به در دسترس بودن و قیمت دارو دارد. رفرنس: (۱۳-۱) سطح شواهد: (IV) (consensus)</p>	<p>نوع دارو</p>	<p>۲۵</p>
<p>عوارض تزریقات داخل ویتره شامل موارد زیر می باشد: <u>الف) عوارض اختصاصی:</u> ۱- عوارض داروهای Anti VEGF: حوادث ترومبوامبولی - افزایش فشار خون - MI و سکته مغزی</p>	<p>عوارض</p>	<p>۲۶</p>

توصیه: در بیمارانی که سابقه شناخته شده سکته مغزی و قلبی، MI، ترومبوآمبولی و یا فشار خون بالای کنترل نشده داشته اند، توصیه می‌گردد تزریق داروهای Anti-VEGF با مشاوره متخصص قلب و عروق صورت گیرد.

سطح شواهد: I

۲- عوارض تریامسینولون:

افزایش فشار داخل چشم، کاتاراکت

توصیه: تزریق تریامسینولون در افراد Phakic که سابقه گلوکوم داشته اند، توصیه نمی‌شود.

سطح شواهد: I

ب) عوارض کلی: اندوفتالمیت - جدا شدگی شبکیه - آسیب به عدسی و پیدایش کاتاراکت - خونریزی ویتره - خونریزی زیر ملتحمه - درد

توصیه: توصیه می‌شود که انجام تزریقات داخل ویتره در شرایط استریل کامل و با رعایت نکات آناتومیک چشمی برای جلوگیری از اندوفتالمیت و صدمه به عناصر چشمی انجام شود.

سطح شواهد: IV

توصیه: تزریق Anti-VEGF در بیماران مبتلا به PDR که بافت فیروز در ته چشم دارند، بدلیل خطر تشدید Traction توصیه نمی‌شود.

سطح شواهد: II

رفرنس: (۱-۶)

ویترکتومی		
<p>* در بیماران مبتلا به دیابت، ویترکتومی در موارد زیر توصیه می شود:</p> <p>(۱) کدورت ویتره:</p> <p>(۱-۱) خونریزی شدید و غیر پاک شونده و راجعه</p> <p>(۲-۱) وجود سلول (ghost-cell)</p> <p>(۲) Retinal detachment</p> <p>(۱-۲) Tractional RD</p> <p>(۲-۲) و یا Tractional RD + Rhegmatogenous RD</p> <p>(۳)</p> <p>(۱-۳) CSME منتشر که به درمان (تزریق Anti VEGF و فتوکواگولاسیون) پاسخ نداده باشد.</p> <p>(۲-۳) Tractional macular detachment</p> <p>(۴) پرولیفراسیون فیبروواسکولار فعال و وسیع</p> <p>(۵) نورگزایی (نئوواسکولاریزاسیون)</p> <p>(۱-۵) عدم رگرسیون نئوواسکولار با PRP و تزریق Anti-VEGF</p> <p>(۲-۵) افزایش نیوواسکولاریزاسیون و یا پیدایش آن در مناطق جدید</p> <p>(۳-۵) خونریزی ویتره جدید</p> <p>(۶) برداشتن posterior hyaloid face یا ILM در مواردی که کشش یا ادم منتشر ماکولا مقاوم وجود داشته باشد و</p>	اندیکاسیون	۲۷

<p>با OCT تایید شده باشد.</p> <p>سطح شواهد: IV</p> <p><u>ملاحظات:</u></p> <p>توصیه می شود ویتراکتومی زودرس در موارد زیر انجام شود (البته امروزه با داروهای بلوک کننده VEGF بسیاری از اندیکاسیونهای ویتراکتومی در PDR تعدیل شده است):</p> <ul style="list-style-type: none"> - خونریزی ویتره شدید در بیماران مبتلا به دیابت نوع I (سطح شواهد: I) - در بیماران با دید بسیار کم (۵/۲۰۰) و خونریزی ویتره شدید (سطح شواهد: I) - پرولیفراسیون نئوواسکولار فعال (سطح شواهد: II) - در PDR شدید که به درمان PRP جواب نداده باشد. (سطح شواهد: I) <p>رفرنس: (۱-۱۴)</p> <p>(ضمیمه ۶)</p>		
<p>با توجه به مطالعات انجام شده، قطع مصرف داروهای آنتی کوآگولان باعث کاهش خونریزی ویتره در حین عمل ویتراکتومی می گردد. اما از طرفی mortality افزایش می یابد. از اینرو در مورد قطع یا ادامه مصرف داروهای آنتی کوآگولان، لازم است قبل از عمل ویتراکتومی، مشاوره لازم در مورد بیماری سیستمیک فرد بعمل آید.</p> <p>رفرنس: (۱-۳)</p> <p>سطح شواهد: II</p>		<p>۲۸</p>

اقدامات برای بیمار مبتلا به دیابت کاندید جراحی کاتاراکت

در بیماران مبتلا به دیابت که کاندید جراحی کاتاراکت هستند، توصیه می شود:

۱- قبل از جراحی، ارزیابی دقیق شبکیه بعمل آید. (سطح شواهد: II)

۲- در صورت وجود PDR، اگر مدیا شفاف باشد، PRP قبل از عمل کاتاراکت انجام شود و اگر مدیا به علت کاتاراکت شفاف نباشد، باید در اولین فرصت بعد از عمل، ارزیابی ته چشم انجام شود. (سطح شواهد: I)

۳- در بیماران مبتلا به DME برای کاهش پیشرفت ماکولوپاتی دیابتی، تزریق داخل ویتره استروئید و یا Anti-VEGF در پایان جراحی کاتاراکت توصیه می شود. (سطح شواهد: I)

۴- معاینه شبکیه بعد از عمل کاتاراکت بعلت احتمال پیشرفت رتینوپاتی دیابتی می بایست با دفعات بیشتر انجام شود. (سطح شواهد: II)

۵- انجام OCT جهت بررسی میزان و پیگیری درمان ادم ماکولای دیابتی بعد از جراحی کاتاراکت توصیه می شود. (سطح شواهد: II)

*توصیه می شود در بیماران مبتلا به دیابت و کاندید جراحی کاتاراکت، توضیحات کافی در مورد احتمال پیشرفت رتینوپاتی دیابتی و کاهش دید به بیمار داده شود و معاینات بعد از عمل کاتاراکت با فواصل کمتر صورت گیرد.

رفرنس: (۲۰-۱)

Recommendation code (1):

1. ENSPDR. English National Screening Programme for Diabetic Retinopathy. <http://www.retinalscreening.nhs.uk>, 2011.
2. SDRSC. Scottish Diabetic Retinopathy Screening Collaborative Website. <http://www.ndrs.scot.nhs.uk/>, 2011.
3. DRSSW. Diabetic Retinopathy Screening Service for Wales. <http://www.wales.nhs.uk/sitesplus/864/page/42582>, 2011.
4. NIDRSP. Northern Ireland DR Screening Programme Annual report 2008–09, 2010.
5. Hutchinson,A, McIntosh,A, Peters,J et al. Effectiveness of screening and monitoring tests for diabetic retinopathy--a systematic review. *Diabet.Med.* 2000;17:495-506.
6. National Institute for Clinical Excellence. Diabetic retinopathy - Early Management and Screening. 2001. London, UK, National Institute for Clinical Excellence.
7. Moss,SE, Klein,R, Kessler,SD, Richie,KA. Comparison between ophthalmoscopy and fundus photography in determining severity of diabetic retinopathy. *Ophthalmology.* 1985;92:62-67.
8. Javitt,JC, Aiello,LP, Bassi,LJ, Chiang,YP, Canner,JK. Detecting and treating retinopathy in patients with type I diabetes mellitus. Savings associated with improved implementation of current guidelines. *American Academy of Ophthalmology. Ophthalmology.* 1991;98:1565-1573.

Recommendation code (2):

9. Management of Diabetic Retinopathy. Clinical Practice Guidelines. 1-94. 1997. Canberra, Commonwealth Department of Health and Family Services.

10. Pandit,RJ, Taylor,R. Mydriasis and glaucoma: exploding the myth. A systematic review. *Diabet.Med.* 2000;17:693-699.
11. Liew,G, Mitchell,P, Wang,JJ, Wong,TY. Fundoscopy: to dilate or not to dilate? *BMJ.*2006;332:3.
12. Javitt,JC, Aiello,LP, Chiang,Y, Ferris,FL, Canner,JK, Greenfield,S. Preventive eye care in people with diabetes is cost-saving to the federal government. Implications for health-care reform. *Diabetes Care.* 1994;17:909-917.
13. Dasbach,EJ, Fryback,DG, Newcomb,PA, Klein,R, Klein,BE. Cost-effectiveness of strategies for detecting diabetic retinopathy. *Med.Care.* 1991;29:20-39.
14. Jacob,J, Stead,J, Sykes,J, Taylor,D, Tooke,JE. A report on the use of technician ophthalmoscopy combined with the use of the Canon non-mydriatic camera in screening for diabetic retinopathy in the community. *Diabet.Med.* 1995;12:419-425.
15. Wolfs,RC, Grobbee,DE, Hofman,A, de Jong,PT. Risk of acute angle-closure glaucoma after diagnostic mydriasis in nonselected subjects: the Rotterdam Study. *Invest Ophthalmol Vis Sci.* 1997;38:2683-2687.
16. Mapstone,R, Clark,CV. Prevalence of diabetes in glaucoma. *BMJ.* 1985;291:93-95.
- 17.

Recommendation code (3):

18. Olsen BS, Sjølie A-K, Hougaard P, Johannesen J, Borch-Johnsen K, Marinelli K, et al. A 6-year nationwide cohort study of glycaemic control in young people with Type 1 diabetes: Risk markers for the development of retinopathy, nephropathy and neuropathy. *Journal of Diabetes and its Complications*;14(6):295-300.
19. Klein R, Klein BEK, Moss SE, Cruickshanks KJ. The Wisconsin epidemiologic study of diabetic retinopathy: XVII: The 14-year incidence and progression of diabetic retinopathy and associated risk factors in type 1 diabetes. *Ophthalmology* 1998;105(10):1801-1815.
20. Casano RA, Bykhovskaya Y, Johnson DF et al. Hearing loss due to the mitochondrial A1555G mutation in Italian families. *Am.J.Med.Genet.* 1998;79:388-391.

21. Mitchell P, Moffitt,PS, Beaumont,P. Prevalence of vision-threatening diabetic retinopathy in Newcastle, Australia. *Tohoku.J.Exp.Med.* 1983;141 Suppl:379-383.
22. Mitchell,P. The prevalence of diabetic retinopathy: a study of 1300 diabetics from Newcastle and the Hunter Valley. *Aust J Ophthalmol.* 1980;8:241-246.
23. Mitchell P, Moffitt P. Update and implications from the Newcastle diabetic retinopathy study. *Aust.N.Z.J. Ophthalmol.* 1990;18:13-17.
24. Klein R, Klein BE, Moss SE, Davis MD, DeMets DL. The Wisconsin epidemiologic study of diabetic retinopathy. II. Prevalence and risk of diabetic retinopathy when age at diagnosis is less than 30 years. *Arch Ophthalmol.* 1984 Apr;102(4):520-6.
25. Varma R, Torres M, Peña F, Klein R, Azen SP; Los Angeles Latino Eye Study Group *Ophthalmology.* Prevalence of diabetic retinopathy in adult Latinos: the Los Angeles Latino eye study. 2004 Jul;111(7):1298-306.
26. Hirai FE, Knudtson MD, Klein BE, Klein R. Clinically significant macular edema and survival in type 1 and type 2 diabetes. *Am J Ophthalmol.* 2008 Apr;145(4):700-6.
27. West SK, Klein R, Rodriguez J, Muñoz B, Broman AT, Sanchez R, Snyder R; Proyecto VER. Diabetes and diabetic retinopathy in a Mexican-American population: Proyecto VER. *Diabetes Care.* 2001 Jul;24(7):1204-9.
28. Klein R, Klein BE, Moss SE, Davis MD, DeMets DL The Wisconsin epidemiologic study of diabetic retinopathy. III. Prevalence and risk of diabetic retinopathy when age at diagnosis is 30 or more years. *Arch Ophthalmol.* 1984 Apr;102(4):527-32.
- 29.

Recommendation code (4):

30. Diabetes control and complications trial. The relationship of glycemic exposure (HbA1c) to the risk of development and progression of retinopathy in the diabetes control and complications trial. *Diabetes* 1995 Aug;44(8):968-83.
31. UK Prospective Diabetes Study (UKPDS) Group. Intensive blood-glucose control with sulphonylureas or insulin compared with conventional treatment and risk of complications in patients with type 2 diabetes (UKPDS 33). *Lancet.* 1998 Sep 12;352(9131):837-53.

32. Stratton IM, Cull CA, Adler AI, Matthews DR, Neil HA, Holman RR. Additive effects of glycaemia and blood pressure exposure on risk of complications in type 2 diabetes: a prospective observational study (UKPDS 75). *Diabetologia*. 2006 Aug;49(8):1761-9. Epub 2006 May 31.
33. Matthews DR, Stratton IM, Aldington SJ, Holman RR, Kohner EM; UK Prospective Diabetes Study Group. Risks of progression of retinopathy and vision loss related to tight blood pressure control in type 2 diabetes mellitus: UKPDS 69. *Arch Ophthalmol*. 2004 Nov;122(11):1631-40.
34. Klein,R, Palta,M, Allen,C, Shen,G, Han,DP, D'Alessio,D. Incidence of retinopathy and associated risk factors from time of diagnosis of insulin-dependent diabetes. *Arch Ophthalmol*. 1997;115:351-356.
35. Wang,PH, Lau,J, Chalmers,TC. Metaanalysis of the effects of intensive glycemic control on late complications of type I diabetes mellitus. *Online.J. Curr.Clin.Trials*. 1993;Doc No 60:[5023].
36. Wang,PH, Lau,J, Chalmers,TC. Meta-analysis of effects of intensive blood-glucose control on late complications of type I diabetes. *Lancet*. 1993;341:1306-1309.
37. Olsen, BS, Sjolie,A, Hougaard,P et al. A 6-year nationwide cohort study of glycaemic control in young people with type 1 diabetes. Risk markers for the development of retinopathy, nephropathy and neuropathy. Danish Study Group of Diabetes in Childhood. *J Diabetes Complications*. 2000;14:295-300.
- 38.

Recommendation code (5):

39. Massin P, Erginay A, Mercat-Caudal I, Vol S, Robert N, Reach G, et al. Prevalence of diabetic retinopathy in children and adolescents with type-1 diabetes attending summer camps in France. *Diabetes & Metabolism*2007;33(4):284-289.
40. Gallego P, Craig M, Hing S, Donaghue K. Role of blood pressure in development of retinopathy in adolescents. *British Medical Journal* 2008;337:a918.

41. Mohamed,Q, Gillies,MC, Wong,TY. Management of diabetic retinopathy: a systematic review. JAMA. 2007;298:902-916.
42. Stratton,IM, Kohner,EM, Aldington,SJ et al. UKPDS 50: risk factors for incidence and progression of retinopathy in Type II diabetes over 6 years from diagnosis. Diabetologia. 2001;44:156-163.
43. Schrier, RW, Estacio, RO, Esler, A, Mehler,P. Effects of aggressive blood pressure control in normotensive type 2 diabetic patients on albuminuria, retinopathy and strokes. Kidney Int. 2002;61:1086-1097.

Recommendation code (6):

1. ACCORD Study Group; ACCORD Eye Study Group, Chew EY, Ambrosius WT, Davis MD, DanisRP,Gangaputra S, Greven CM, Hubbard L, Esser BA, Lovato JF, Perdue LH, Goff DC Jr, Cushman WC,Ginsberg HN, Elam MB, Genuth S, Gerstein HC, Schubart U, Fine LJ. Effects of medical therapies on retinopathy progression in type 2 diabetes. N Engl J Med. 2010 Jul 15;363(3):233-44.
2. Keech AC, Mitchell P, Summanen PA, O'Day J, Davis TM, Moffitt MS, Taskinen MR, Simes RJ, Tse D, Williamson E, Merrifield A, Laatikainen LT, d'Emden MC, Crimet DC, O'Connell RL, Colman PG, FIELD study investigators. Effect of fenofibrate on the need for laser treatment for diabetic retinopathy (FIELD study): a randomized controlled trial. Lancet 2007; vol.370 (9600):1687-1697.
3. Chew,EY, Klein,ML, Ferris,FL et al. Association of elevated serum lipid levels with retinal hard exudate in diabetic retinopathy. Early Treatment Diabetic Retinopathy Study (ETDRS) Report 22. Arch.Ophthalmol. 1996;114:1079-1084.
4. Sen,K, Misra,A, Kumar,A, Pandey,RM. Simvastatin retards progression of retinopathy in diabetic patients with hypercholesterolemia. Diabetes Res.Clin.Pract. 2002;56:1-11.
5. Gupta,A, Gupta,V, Thapar,S, Bhansali,A. Lipid-lowering drug atorvastatin as an adjunct in the management of diabetic macular edema. Am.J.Ophthalmol. 2004;137:675-682.
6. Klein R, Sharrett AR, Klein BE, Moss SE, Folsom AR, Wong TY. The association of atherosclerosis, vascular risk factors, and retinopathy in adults with diabetes: the atherosclerosis risk in communities study. Ophthalmology. 2002;109:1225-1234.
7. Ferris,FL, Chew,EY, Hoogwerf,BJ. Serum lipids and diabetic retinopathy. Early Treatment Diabetic Retinopathy Study Research Group. Diabetes Care. 1996;19:1291-1293.
8. Chew,EY. Diabetic retinopathy and lipid abnormalities. Curr.Opin.Ophthalmol. 1997;8:59- 62.
9. Su,DH, Yeo,KT. Diabetic retinopathy and serum lipids. Singapore Med J. 2000;41:295-297.
10. Cusick,M, Chew,EY, Chan,CC, Kruth,HS, Murphy,RP, Ferris,FL, III. Histopathology and regression of retinal hard exudates in diabetic retinopathy after reduction of elevated serum lipid levels. Ophthalmology. 2003;110:2126-2133.

11. Curtis, TM, Scholfield, CN. The role of lipids and protein kinase Cs in the pathogenesis of diabetic retinopathy. *Diabetes Metab Res.Rev.* 2004;20:28-43.
12. Cohen, RA, Hennekens, CH, Christen, WG et al. Determinants of retinopathy progression in type 1 diabetes mellitus. *Am J Med.* 1999;107:45-51.
13. el Asrar, AM, Al Rubeaan, KA, Al Amro, SA, Kangave, D, Moharram, OA. Risk factors for diabetic retinopathy among Saudi diabetics. *Int.Ophthalmol.* 1998;22:155-161.
14. Lyons TJ, Jenkins AJ, Zheng D, Lackland DT, McGee D, Garvey WT, Klein RL. Diabetic retinopathy and serum lipoprotein subclasses in the DCCT/EDIC cohort. *Invest Ophthalmol Vis Sci.* 2004 Mar;45(3):910-8.
15. Ucgun, NI, Yildirim, Z, Kilic, N, Gursel, E. The importance of serum lipids in exudative diabetic macular edema in type 2 diabetic patients. *Ann.N.Y.Acad.Sci.* 2007;1100:213-217.
16. van Leiden HA, Dekker JM, Moll AC, Nijpels G, Heine RJ, Bouter LM, Stehouwer CD, Polak BC. Blood pressure, lipids, and obesity are associated with retinopathy: the hoorn study. *Diabetes Care.* 2002 Aug;25(8):1320-5.

Recommendation code (7):

17. Penno G, Solini A, Zoppini G, Orsi E, Zerbini G, Trevisan R, et al. Rate and determinants of association between advanced retinopathy and chronic kidney disease in patients with type 2 diabetes: the Renal Insufficiency And Cardiovascular Events (RIACE) Italian multicenter study. *Diabetes Care.* 2012 Nov;35(11):2317-23.

Recommendation code (8):

1. Kaur H, Donaghue K, Chan A, Benitez-Aguirre P, Hing S, Lloyd M, et al. Vitamin D deficiency is associated with retinopathy in children and adolescents with type 1 diabetes. *Diabetes Care* 2011;34:1400-1402.
2. Ahmadiéh H, Azar ST, Lakkis N, Arabi A. Hypovitaminosis d in patients with type 2 diabetes mellitus: a relation to disease control and complications. *ISRN Endocrinol.* 2013 Oct 22;2013:641098.
3. Aksoy H, Akçay F, Kurtul N, Baykal O, Avci B. Serum 1,25 dihydroxy vitamin D (1,25(OH)2D3), 25 hydroxy vitamin D (25(OH)D) and parathormone levels in diabetic retinopathy. *Clin Biochem.* 2000 Feb;33(1):47-51.

Recommendation code (9):

1. Donaghue K, Chiarelli F, Trotta D, Allgrove J, Dahl-Jorgensen K. ISPAD Clinical Practice Consensus Guideline: Microvascular and macrovascular complications associated with diabetes in children and adolescents. *Pediatric Diabetes* 2009;19 (Suppl 2):195-203.
2. (Public health guidance PH10, Issued: February 2008: Smoking cessation services in primary care, pharmacies, local authorities and workplaces, particularly for manual working groups, pregnant women and hard to reach communities.)
3. Moss SE, Klein R, Klein BE. Association of cigarette smoking with diabetic retinopathy. *Diabetes Care*.1991;14(2):119-26.
4. Karamanos B, Porta M, Songini M, Metelko Z, Kerenyi Z, Tamas G, Rottiers R, Stevens LK, Fuller JH. Different risk factors of microangiopathy in patients with type I diabetes mellitus of short versus long duration. The EURODIAB IDDM Complications Study. *Diabetologia* 2000; 43(3): 348-355
5. Li R, Zhang P, Barker LE, Chowdhury FM, Zhang X. Cost-effectiveness of interventions to prevent and control diabetes mellitus: a systematic review. *Diabetes Care* 2010; 33(8):1872-94.
6. Stratton IM, Kohner EM, Aldington SJ, Turner RC, Holman RR, Manley SE, et al. UKPDS 50: risk factors for incidence and progression of retinopathy in Type II diabetes over 6 years from diagnosis. *Diabetologia*. 2001 Feb;44(2):156-63.
7. Cohen RA, Hennekens CH, Christen WG, Krolewski A, Nathan DM, Peterson MJ, et al. Determinants of retinopathy progression in type 1 diabetes mellitus. *Am J Med*. 1999 Jul;107(1):45-51.
8. Moss SE, Klein R, Klein BE. Cigarette smoking and ten-year progression of diabetic retinopathy. *Ophthalmology*. 1996 Sep;103(9):1438-42.
9. Martin TL, Selby JV, Zhang D. Physician and patient prevention practices in NIDDM in a large urban managed-care organization. *Diabetes Care*. 1995 Aug;18(8):1124-32.
10. Telmer S, Christiansen JS, Andersen AR, Nerup J, Deckert T. Smoking habits and prevalence of clinical diabetic microangiopathy in insulin-dependent diabetics. *Acta Med Scand*. 1984;215(1):63-8.
11. Klein R, Klein BE, Davis MD. Is cigarette smoking associated with diabetic retinopathy? *Am J Epidemiol*. 1983 Aug;118(2):228-38.

Recommendation code (10):

1. Klein BE, Moss SE, Klein R. Effect of pregnancy on progression of diabetic retinopathy. *Diabetes Care*. 1990;13:34-40.
2. Hemachandra A, Ellis D, Lloyd CE, Orchard TJ. The influence of pregnancy on IDDM complications. *Diabetes Care*. 1995;18:950-954.
3. Sunness JS. The pregnant woman's eye. *Surv.Ophthalmol*. 1988;32:219-238.
4. The Diabetic Retinopathy Study Research Group. Four risk factors for severe visual loss in diabetic retinopathy: The thirs report from the Daibetic Retinopathy Study. *Arch.Ophthalmol*. 1979;97:654-655.

5. Chan,WC, Lim,LT, Quinn,MJ, Knox,FA, McCance,D, Best,RM. Management and outcome of sight-threatening diabetic retinopathy in pregnancy. *Eye*. 2004;18:826-832.
6. Rahman,W, Rahman,FZ, Yassin,S, Al Suleiman,SA, Rahman,J. Progression of retinopathy during pregnancy in type 1 diabetes mellitus. *Clin Experiment.Ophthalmol*. 2007;35:231-236.
7. Chew EY, Mills JL, Metzger BE, Remaley NA, Jovanovic-Peterson L, Knopp RH, et al. Metabolic control and progression of retinopathy. The Diabetes in Early Pregnancy Study. National Institute of Child Health and Human Development Diabetes in Early Pregnancy Study. *Diabetes Care*. 1995 May;18(5):631-7.
8. Diabetes Control and Complications Trial Research Group. Effect of pregnancy on microvascular complications in the diabetes control and complications trial. The Diabetes Control and Complications Trial Research Group. *Diabetes Care*. 2000 Aug;23(8):1084-91.

Recommendation code (11):

1. Rema M, Saravanan G, Deepa R, Mohan V. Familial clustering of diabetic retinopathy in South Indian Type 2 diabetic patients. *Diabet.Med*. 2002;19:910-916.
2. Haffner SM. Epidemiology of type 2 diabetes: risk factors. *Diabetes Care*. 1998;21 Suppl 3:C3-C6.
3. Warpeha KM, Chakravarthy U. Molecular genetics of microvascular disease in diabetic retinopathy. *Eye*. 2003;17:305-311.
4. Agardh E, Gaur LK, Lernmark A, Agardh CD. HLA-DRB1, -DQA1, and -DQB1 subtypes or ACE gene polymorphisms do not seem to be risk markers for severe retinopathy in younger Type 1 diabetic patients. *J.Diabetes Complications*. 2004;18:32-36.
5. Kumaramanickavel G, Sripriya S, Ramprasad VL, Upadyay NK, Paul PG, Sharma T. Z-2 aldose reductase allele and diabetic retinopathy in India. *Ophthalmic Genet*. 2003;24:41-48.
6. Looker HC, Nelson RG, Chew E et al. Genome-wide linkage analyses to identify Loci for diabetic retinopathy. *Diabetes*. 2007;56:1160-1166.
7. Hallman DM, Boerwinkle E, Gonzalez VH, Klein BE, Klein R, Hanis CL. A genome-wide linkage scan for diabetic retinopathy susceptibility genes in Mexican Americans with type 2 diabetes from Starr County, Texas. *Diabetes*. 2007;56:1167-1173.
8. Imperatore G, Hanson RL, Pettitt DJ, Kobes S, Bennett PH, Knowler WC. Sib-pair linkage analysis for susceptibility genes for microvascular complications among Pima Indians with type 2 diabetes. Pima Diabetes Genes Group. *Diabetes*. 1998;47:821-830.

9. Olmos P, Bastias MJ, Vollrath V et al. C(-106)T polymorphism of the aldose reductase gene and the progression rate of diabetic retinopathy. *Diabetes Res.Clin Pract.* 2006;74:175-182.
10. Kumaramanickavel G, Ramprasad VL, Sripriya S, Upadyay NK, Paul PG, Sharma T. Association of Gly82Ser polymorphism in the RAGE gene with diabetic retinopathy in type II diabetic Asian Indian patients. *J Diabetes Complications.* 2002;16:391-394.
11. Beranek M, Kankova K, Benes P et al. Polymorphism R25P in the gene encoding transforming growth factor-beta (TGF-beta1) is a newly identified risk factor for proliferative diabetic retinopathy. *Am J Med.Genet.* 2002;109:278-283.
12. Awata T, Inoue K, Kurihara S et al. A common polymorphism in the 5'-untranslated region of the VEGF gene is associated with diabetic retinopathy in type 2 diabetes. *Diabetes.* 2002;51:1635-1639.
13. Chen LK, Buchan AM, Hwang SJ, Hinkle J. Cataract surgery after acute stroke: maybe more than a coincidence. *Stroke.* 2006;37:766-767.
14. Errera FI, Canani LH, Silva ME et al. Functional vascular endothelial growth factor -634G>C SNP is associated with proliferative diabetic retinopathy: a case-control study in a Brazilian population of European ancestry. *Diabetes Care.* 2007;30:275-279.
15. Suganthalakshmi B, Anand R, Kim R et al. Association of VEGF and eNOS gene polymorphisms in type 2 diabetic retinopathy. *Mol.Vis.* 2006;12:336-341.
16. Taverna MJ, Sola A, Guyot-Argenton C et al. Taq I polymorphism of the vitamin D receptor and risk of severe diabetic retinopathy. *Diabetologia.* 2002;45:436-442.
17. Zintzaras E, Chatzoulis DZ, Karabatsas CH, Stefanidis I. The relationship between C677T methylenetetrahydrofolate reductase gene polymorphism and retinopathy in type 2 diabetes: a meta-analysis. *J Hum.Genet.* 2005;50:267-275.
18. Rietveld I, Ikram MK, Vingerling JR et al. An igf-I gene polymorphism modifies the risk of diabetic retinopathy. *Diabetes.* 2006;55:2387-2391.
19. Nikzamir A, Rashidi A, Esteghamati A, Nakhjavani M, Golmohammadi T, Khalilzadeh O. The relationship between ACE gene insertion/deletion polymorphism and diabetic retinopathy in Iranian patients with type 2 diabetes. *Ophthalmic Genet.* 2010 Sep;31(3):108-13.
20. Fegghi M, Nikzamir A, Esteghamati A, Mahmoudi T, Yekaninejad MS. Relationship of vascular endothelial growth factor (VEGF) +405 G/C polymorphism and proliferative retinopathy in patients with type 2 diabetes. *Transl Res.* 2011 Aug;158(2):85-91.

Recommendation code (12):

1. Ocular associations of diabetes other than diabetic retinopathy. Jeganathan VS. Wang JJ. Wong TY. *Diabetes Care.* 31(9):1905-12, 2008 Sep.

2. Tan GS, Wong TY, Fong CW, Aung T; Singapore Malay Eye Study. Diabetes, metabolic abnormalities, and glaucoma. *Arch Ophthalmol*. 2009;127:1354-61.
3. Ocular and systemic factors associated with diabetes mellitus in the adult population in rural and urban China. The Beijing Eye Study. Xu L. Xie XW. Wang YX. Jonas JB. *Eye*. 23(3):676-82, 2009 Mar.
4. Can diabetes be good for glaucoma? why can't we believe our own eyes (or data)? Quigley, Harry A. MD *Archives of Ophthalmology*. 127(2):227-9, 2009 Feb.[Letter]

Recommendation code (13):

1. Davis MD, Fisher MR, Gangnon RE, Barton F, Aiello LM, et al. Risk Factors for High-Risk Proliferative Diabetic Retinopathy and Severe Visual Loss: Early Treatment Diabetic Retinopathy Study Report Number 18. *Invest Ophthalmol Vis Sci* 1998;39:233-252
2. Wilkinson CP, Ferris FL, III, Klein RE, et al. Proposed international clinical diabetic retinopathy and diabetic macular edema disease severity scales. *Ophthalmology*. 2003;110:1677-1682.
3. Mohamed, Q, Gillies, MC, Wong, TY. Management of diabetic retinopathy: a systematic review. *JAMA*. 2007;298:902-916.
4. Management of Diabetic Retinopathy. *Clinical Practice Guidelines*. 1-94. 1997. Canberra, Commonwealth Department of Health and Family Services.
5. Ginsburg LH, Aiello LM. Diabetic retinopathy: classification, progression and management. *Focal Points (AAO)*. 1993;XI:1-14.
6. Thomas RK, Melton NR. Pupillary dilation: a view from the trenches [editorial]. *J.Am.Optom.Assoc*. 1993;64:612.
7. Diabetic retinopathy. *Diabetes Care*. 2000;23 Suppl 1:S73-S76.

Recommendation code (14):

1. American Academy of Ophthalmology. Preferred Practice Pattern: Diabetic Retinopathy. 2003. American Academy of Ophthalmology.
2. Classification of diabetic retinopathy from fluorescein angiograms. ETDRS report number 11. Early Treatment Diabetic Retinopathy Study Research Group. *Ophthalmology*. 1991;98:807-822.

3. Early Treatment Diabetic Retinopathy Study research group. Photocoagulation for diabetic macular edema. Early Treatment Diabetic Retinopathy Study report number 1. Arch Ophthalmol. 1985 Dec;103(12):1796-806.
4. Early Treatment Diabetic Retinopathy Study Research Group. Focal photocoagulation treatment of diabetic macular edema. Relationship of treatment effect to fluorescein angiographic and other retinal characteristics at baseline: ETDRS report no. 19. Arch Ophthalmol. 1995 Sep;113(9):1144-55.

Recommendation code (15):

1. Bloome MA. Fluorescein angiography: risks. Vision Res. 1980;20:1083-1097.
2. Pacurariu RI. Low incidence of side effects following intravenous fluorescein angiography. Ann.Ophthalmol. 1982;14:32-36.
3. Yannuzzi LA, Rohrer KT, Tindel LJ, Sobel RS, Costanza MA, Shields W, et al. Fluorescein angiography complication survey. Ophthalmology. 1986 May;93(5):611-7.
4. Karhunen U, Raitta C, Kala R. Adverse reactions to fluorescein angiography. Acta Ophthalmol. (Copenh). 1986;64:282-286.
5. Kwiterovich KA, Maguire MG, Murphy RP et al. Frequency of adverse systemic reactions after fluorescein angiography. Results of a prospective study. Ophthalmology. 1991;98:1139- 1142.
6. Weaver DT, Herman DC. A contraindication to injection of intravenous fluorescein. Am J Ophthalmol. 1990;109:490-491.
7. Brown RE, Jr., Sabates R, Drew SJ. Metoclopramide as prophylaxis for nausea and vomiting induced by fluorescein. Arch.Ophthalmol. 1987;105:658-659.
8. Fluorescein and Indocyanine Green Angiography Guidelines. The Royal Australian and New Zealand College of Ophthalmologists. 1-6. 2007. Australia, The Royal Australian and New Zealand College of Ophthalmologists.
9. Sunness JS. The pregnant woman's eye. Surv Ophthalmol. 1988 Jan-Feb;32(4):219-38.

Recommendation code (16):

1. Kong M, Lee MY, Ham DI. Ultrawide-field fluorescein angiography for evaluation of diabetic retinopathy. Korean J Ophthalmol. 2012 Dec;26(6):428-31.

2. Wessel MM, Aaker GD, Parlitsis G, Cho M, D'Amico DJ, Kiss S. Ultra-wide-field angiography improves the detection and classification of diabetic retinopathy. *Retina*. 2012 Apr;32(4):785-91.

Recommendation code (17):

1. Virgili G, Menchini F, Casazza G, Hogg R, Das RR, Wang X, et al. Optical coherence tomography (OCT) for detection of macular oedema in patients with diabetic retinopathy. *Cochrane Database Syst Rev*. 2015 Jan 7;1:CD008081.
2. Virgili G, Menchini F, Dimastrogiovanni AF, Rapizzi E, Menchini U, Bandello F, et al. Optical coherence tomography versus stereoscopic fundus photography or biomicroscopy for diagnosing diabetic macular edema: a systematic review. *Invest Ophthalmol Vis Sci*. 2007 Nov;48(11):4963-73.
3. McDonald HR, Williams GA, Scott IU, Haller JA, Maguire AM, Marcus DM; American Academy of Ophthalmology; Ophthalmic Technology Assessment Committee Retina Panel. Laser scanning imaging for macular disease: a report by the American Academy of Ophthalmology. *Ophthalmology*. 2007 Jun;114(6):1221-8.
4. Panozzo,G, Gusson,E, Parolini,B, Mercanti,A. Role of OCT in the diagnosis and follow up of diabetic macular edema. *Semin.Ophthalmol*. 2003;18:74-81.
5. Ozdek,SC, Erdinc,MA, Gurelik,G, Aydin,B, Bahceci,U, Hasanreisoglu,B. Optical coherence tomographic assessment of diabetic macular edema: comparison with fluorescein angiographic and clinical findings. *Ophthalmologica*. 2005;219:86-92.
6. Massin,P, Girach,A, Erginay,A, Gaudric,A. Optical coherence tomography: a key to the future management of patients with diabetic macular oedema. *Acta Ophthalmol Scand*. 2006;84:466-474.
7. Browning,DJ, McOwen,MD, Bowen,RM, Jr., O'Marah,TL. Comparison of the clinical diagnosis of diabetic macular edema with diagnosis by optical coherence tomography. *Ophthalmology*. 2004;111:712-715.
8. Kang,SW, Park,CY, Ham,DI. The correlation between fluorescein angiographic and optical coherence tomographic features in clinically significant diabetic macular edema. *Am.J.Ophthalmol*. 2004;137:313-322.
9. Jaffe GJ, Caprioli J. Optical coherence tomography to detect and manage retinal disease and glaucoma. *Am J Ophthalmol*. 2004;137:156-169.
10. Gaucher, D, Tadayoni, R, Erginay, A, Haouchine, B, Gaudric,A, Massin,P. Optical coherence tomography assessment of the vitreoretinal relationship in diabetic macular edema. *Am J Ophthalmol*. 2005;139:807-813.

11. Sanchez-Tocino,H, Alvarez-Vidal,A, Maldonado,MJ, Moreno-Montanes,J, Garcia-Layana,A. Retinal thickness study with optical coherence tomography in patients with diabetes. *Invest Ophthalmol Vis.Sci.* 2002;43:1588-1594.
12. Kaiser PK, Riemann CD, Sears JE, Lewis H. Macular traction detachment and diabetic macular edema associated with posterior hyaloidal traction. *Am J Ophthalmol.* 2001 Jan;131(1):44-9.
13. Strom C, Sander B, Larsen N, Larsen M, Lund-Andersen H. Diabetic macular edema assessed with optical coherence tomography and stereo fundus photography. *Invest Ophthalmol.Vis.Sci.* 2002;43:241-245.
14. Muscat,S, Parks,S, Kemp,E, Keating,D. Repeatability and reproducibility of macular thickness measurements with the Humphrey OCT system. *Invest Ophthalmol.Vis.Sci.* 2002;43:490-495.
15. Massin,P, Vicaut,E, Haouchine,B, Erginay,A, Paques,M, Gaudric,A. Reproducibility of retinal mapping using optical coherence tomography. *Arch.Ophthalmol.* 2001;119:1135-1142.
16. Hee MR, Puliafito CA, Duker JS et al. Topography of diabetic macular edema with optical coherence tomography. *Ophthalmology.* 1998;105:360-370.
17. Otani,T, Kishi,S, Maruyama,Y. Patterns of diabetic macular edema with optical coherence tomography. *Am J Ophthalmol.* 1999;127:688-693.
18. Soliman,W, Sander,B, Hasler,PW, Larsen,M. Correlation between intraretinal changes in diabetic macular oedema seen in fluorescein angiography and optical coherence tomography. *Acta Ophthalmol Scand.* 2007.
19. Otani,T, Kishi,S. Correlation between optical coherence tomography and fluorescein angiography findings in diabetic macular edema. *Ophthalmology.* 2007;114:104-107.
20. Alkuraya,H, Kangave,D, Abu El-Asrar,AM. The correlation between optical coherence tomographic features and severity of retinopathy, macular thickness and visual acuity in diabetic macular edema. *Int.Ophthalmol.* 2005;26:93-99.
21. Browning DJ, Glassman AR, Aiello LP et al. Relationship between optical coherence tomography-measured central retinal thickness and visual acuity in diabetic macular edema. *Ophthalmology.* 2007;114:525-536.
22. Brown,JC, Solomon,SD, Bressler,SB, Schachat,AP, DiBernardo,C, Bressler,NM. Detection of diabetic foveal edema: contact lens biomicroscopy compared with optical coherence tomography. *Arch.Ophthalmol.* 2004;122:330-335.
23. Moreira RO, Trujillo FR, Meirelles RM, Ellinger VC, Zagury L. Use of optical coherence tomography (OCT) and indirect ophthalmoscopy in the diagnosis of macular edema in diabetic patients. *Int.Ophthalmol.* 2001;24:331-336.
24. Polito A, Shah SM, Haller JA et al. Comparison between retinal thickness analyzer and optical coherence tomography for assessment of foveal thickness in eyes with macular disease. *Am J Ophthalmol.* 2002;134:240-251.

25. Martidis A, Duker JS, Greenberg PB, Rogers AH, Puliafito CA, Reichel E, et al. Intravitreal triamcinolone for refractory diabetic macular edema. *Ophthalmology*. 2002 May;109(5):920-7.
26. Hassenstein A, Meyer CH. Clinical use and research applications of Heidelberg retinal angiography and spectral-domain optical coherence tomography - a review. *Clin Experiment Ophthalmol*. 2009 Jan;37(1):130-43.
27. Fritsche,P, van der,HR, Suttorp-Schulten,MS, Polak,BC. Retinal thickness analysis (RTA): an objective method to assess and quantify the retinal thickness in healthy controls and in diabetics without diabetic retinopathy. *Retina*. 2002;22:768-771.
28. Guan,K, Hudson,C, Flanagan,JG. Comparison of Heidelberg Retina Tomograph II and Retinal Thickness Analyzer in the assessment of diabetic macular edema. *Invest Ophthalmol.Vis.Sci*. 2004;45:610-616.

Recommendation code (18):

29. SIGN Guideline 116. Management of diabetes. A national clinical guideline, available on line -<http://www.sign.ac.uk/pdf/sign116.pdf> (accessed 14/1/12)
30. Diabetic Retinopathy Study Research Group. Report 7. A modification of the Airlie House classification of diabetic retinopathy. *Invest Ophthalmol Vis Sci* 1981;21:210–26.
31. Grading diabetic retinopathy from stereoscopic colour fundus photographs--an extension of the modified Airlie House classification. ETDRS report number 10. Early Treatment Diabetic Retinopathy Study Research Group. *Ophthalmology* 1991. 98:786.
32. Royal College of Ophthalmologists. 1997. Guidelines for the management of diabetic retinopathy., London.
33. Wilkinson,CP, Ferris,FL, III, Klein,RE et al. Proposed international clinical diabetic retinopathy and diabetic macular edema disease severity scales. *Ophthalmology*. 2003;110:1677-1682.
34. ENSPDR. English National Screening Programme for Diabetic Retinopathy. <http://www.retinalscreening.nhs.uk>, 2011.
35. SDRSC. Scottish Diabetic Retinopathy Screening Collaborative Website. <http://www.ndrs.scot.nhs.uk/>, 2011.
36. DRSSW. Diabetic Retinopathy Screening Service for Wales.<http://www.wales.nhs.uk/sitesplus/864/page/42582>, 2011.
37. NIDRSP. Northern Ireland DR Screening Programme Annual report 2008–09, 2010.
38. Early Treatment Diabetic Retinopathy Study Research Group. Early photocoagulation for diabetic retinopathy (Report No. 9). *Ophthalmology*. 1991;98:766-785.

39. Aldington,SJ, Kohner,EM, Meuer,S, Klein,R, Sjolie,AK. Methodology for retinal photography and assessment of diabetic retinopathy: the EURODIAB IDDM complications study. *Diabetologia*. 1995;38:437-444
40. Davis,MD, Fisher,MR, Gangnon,RE et al. Risk factors for high-risk proliferative diabetic retinopathy and severe visual loss: Early Treatment Diabetic Retinopathy Study Report #18. *Invest Ophthalmol.Vis.Sci*. 1998;39:233-252.
41. Kohner,EM, Stratton,IM, Aldington,SJ, Turner,RC, Matthews,DR. Microaneurysms in the development of diabetic retinopathy (UKPDS 42). UK Prospective Diabetes Study Group. *Diabetologia*. 1999;42:1107-1112.
42. Bresnick,GH, Mukamel,DB, Dickinson,JC, Cole,DR. A screening approach to the surveillance of patients with diabetes for the presence of vision-threatening retinopathy. *Ophthalmology*. 2000;107:19-24.
43. National Health Service. Photographic Grading and Disease Management. 2000.
44. Fukuda,M. Clinical arrangement of classification of diabetic retinopathy. *Tohoku J.Exp.Med*. 1983;141 Suppl:331-335.
45. Cahill,M, O'Toole,L, Acheson,RW. Hormone replacement therapy and retinal vein occlusion. *Eye*. 1999;13 (Pt 6):798-800.
46. Global Diabetic Retinopathy Project Task Force and Invitational Workshop. International Clinical Diabetic Retinopathy and Diabetic Macular Edema Disease Severity Scales. 2004. 10-1-2002.
47. World Health Organization. Screening for diabetic retinopathy: A field guide-book. Kohner, E. M. and Porta, M. 1-51. 1992. Copenhagen, World Health Organization.

Recommendation code (19):

1. Ferris F.L. Early photocoagulation in patients with either type 1 or type 2 diabetes. *Trans Am Ophth Soc* 1996;14:505-537.
2. Cataract surgery and diabetic retinopathy. Menchini U, Cappelli S, Virgili G. *Seminars in Ophthalmology* 2003; 18: 103–108.
3. Lovestam-Adrian,M, Agardh,CD, Torffvit,O, Agardh,E. Type 1 diabetes patients with severe non-proliferative retinopathy may benefit from panretinal photocoagulation. *Acta Ophthalmol Scand*. 2003;81:221-225.
4. Treatment techniques and clinical guidelines for photocoagulation of diabetic macular edema. Early Treatment Diabetic Retinopathy Study Report Number 2. Early Treatment Diabetic Retinopathy Study Research Group. *Ophthalmology*. 1987;94:761-774.
5. Diabetic Retinopathy Study Research Group. Indications for photocoagulation treatment of diabetic retinopathy: Diabetic Retinopathy Study Report number 14. *Int Ophthalmol Clin*. 1987;27:239-53.
6. The Diabetic Retinopathy Study Research Group. Four risk factors for severe visual loss in diabetic retinopathy. The third report from the Diabetic Retinopathy Study. *Arch Ophthalmol*. 1979 Apr;97(4):654-5.

7. Early Treatment Diabetic Retinopathy Study Research Group. Early photocoagulation for diabetic retinopathy. ETDRS report number 9. *Ophthalmology*. 1991;98:766-85.
8. Ferris F. Early photocoagulation in patients with either type I or type II diabetes. *Trans Am Ophthalmol Soc*. 1996;94:505-37.
9. Zaluski, S., G. Marcil, L. Lamer, and J. Lambert. 1986. [Study of the visual field using automated static perimetry following panretinal photocoagulation in the diabetic]. *J Fr Ophtalmol* 9:395.
10. Buckley, S. A., L. Jenkins, and L. Benjamin. 1992. Fields, DVLC and panretinal photocoagulation. *Eye* 6 (Pt 6):623. 87
11. Pahor,D. Visual field loss after argon laser panretinal photocoagulation in diabetic retinopathy. *Int Ophthalmol*. 1998;22:313-319.
12. Buckley, S., L. Jenkins, and L. Benjamin. 1992. Field loss after pan retinal photocoagulation with diode and argon lasers. *Doc Ophthalmol* 82:317.
13. Hulbert MF, Vernon SA. 1992. Passing the DVLC field regulations following bilateral pan-retinal photocoagulation in diabetics.*Eye*. 6 (Pt 5):456-60, 1992. 82
14. Mackie SW. Webb LA, Hutchison BM, Hammer HM, Barrie T, Walsh G. 1995. How much blame can be placed on laser photocoagulation for failure to attain driving standards? *Eye*. 9 (Pt 4):517-25, 1995.
15. Tong L, Vernon SA. Passing the DVLA field regulations following bilateral macular photocoagulation in diabetics.*Eye*. 14 (Pt 1):35-8, 2000 Feb
16. Vernon SA. Bhagey J. Boraik M. El-Defrawy H. 2009. Long-term review of driving potential following bilateral panretinal photocoagulation for proliferative diabetic retinopathy.*Diabetic Medicine*. 26(1):97-9, 2009 Jan.
17. Canning, C., P. Polkinghorne, A. Ariffin, and Z. Gregor.1991. Panretinal laser photocoagulation for proliferativediabetic retinopathy: the effect of laser wavelength on macular function. *Br J Ophthalmol* 75:608.
18. Patel, J. I., L. Jenkins, L. Benjamin, and S. Webber. 2002. Dilated pupils and loss of accommodation following diodepanretinal photocoagulation with sub-tenon localanaesthetic in four cases. *Eye* 16:628.
19. McDonald, H. R., and H. Schatz. 1985. Macular edema following panretinal photocoagulation. *Retina* 5:5.
20. McDonald, H. R., and H. Schatz. 1985. Visual loss following panretinal photocoagulation for proliferative diabetic retinopathy. *Ophthalmology* 92:388.
21. Francois, J., and E. Cambie. 1976. Further vision deterioration after argon laser photocoagulation in diabetic retinopathy. *Ophthalmologica* 173:28.
22. Meyers, S. M. 1980. Macular edema after scatter laser photocoagulation for proliferative diabetic retinopathy. *Am J Ophthalmol* 90:210.

23. Huamonte, F. U., G. A. Peyman, M. F. Goldberg, and A. Locketz. 1976. Immediate fundus complications after retinal scatter photocoagulation. I. Clinical picture and pathogenesis. *Ophthalmic Surg* 7:88.
24. Fong,DS, Strauber,SF, Aiello,LP et al. Comparison of the modified Early Treatment Diabetic Retinopathy Study and mild macular grid laser photocoagulation strategies for diabetic macular edema. *Arch Ophthalmol*. 2007;125:469-480
25. Blumenkranz,MS, Yellachich,D, Andersen,DE et al. Semiautomated patterned scanning laser for retinal photocoagulation. *Retina*. 2006;26:370-376.
26. Shimura,M, Yasuda,K, Nakazawa,T, Tamai,M. Visual dysfunction after panretinal photocoagulation in patients with severe diabetic retinopathy and good vision. *Am J Ophthalmol*. 2005;140:8-15.
27. Pahor,D. Visual field loss after argon laser panretinal photocoagulation in diabetic retinopathy. *Int Ophthalmol*. 1998;22:313-319.
28. Maeshima,K, Utsugi-Sutoh,N, Otani,T, Kishi,S. Progressive enlargement of scattered photocoagulation scars in diabetic retinopathy. *Retina*. 2004;24:507-511.
29. Aiello,LM. Perspectives on diabetic retinopathy. *Am J Ophthalmol*. 2003;136:122-135.
30. Focal photocoagulation treatment of diabetic macular edema. Relationship of treatment effect to fluorescein angiographic and other retinal characteristics at baseline: ETDRS report no. 19. Early Treatment Diabetic Retinopathy Study Research Group. *Arch.Ophthalmol*.1995;113:1144-1155.
31. Fluorescein angiographic risk factors for progression of diabetic retinopathy. ETDRS report number 13. Early Treatment Diabetic Retinopathy Study Research Group. *Ophthalmology*.1991;98:834-840.

Recommendation code (20):

1. Diabetic Macular Edema Treatment Guideline Working Group. Management paradigms for diabetic macular edema. *Am J Ophthalmol*. 2014 Mar;157(3):505-13.e1-8.
2. ICO Guidelines for Diabetic Eye Care. Available from: <http://www.icoph.org/downloads/ICOGuidelinesforDiabeticEyeCare.pdf>. Accessed April, 2014.
3. Blankenship, G. W. 1979. Diabetic macular edema and argon laser photocoagulation: a prospective randomised study. *Ophthalmology* 1979;86:69-78.
4. Early Treatment Diabetic Retinopathy Study research group. Photocoagulation for diabetic macular edema. Early Treatment Diabetic Retinopathy Study report number 1. *Arch Ophthalmol* 1985; 103(12): 1796-1806.

5. Early photocoagulation for diabetic retinopathy. ETDRS report number 9. Early Treatment Diabetic Retinopathy Study Research Group. *Ophthalmology*. 1991;98:766-785.
6. Early Treatment Diabetic Retinopathy Study Research Group. Treatment techniques and clinical guidelines for photocoagulation of diabetic macular edema. Early Treatment Diabetic Retinopathy Study Report Number 2. *Ophthalmology*. 1987 Jul;94(7):761-74.

Recommendation code (21):

1. Early Treatment Diabetic Retinopathy Study Research Group. Photocoagulation for Diabetic Macular. Edema Early Treatment Diabetic Retinopathy Study Report number 1. *Arch Ophthalmol*. 1985;103(12):1796-1806.
2. Diabetic Macular Edema Treatment Guideline Working Group. Management paradigms for diabetic macular edema. *Am J Ophthalmol*. 2014 Mar;157(3):505-13.e1-8.
3. ICO Guidelines for Diabetic Eye Care. Available from: <http://www.icoph.org/downloads/ICOGuidelinesforDiabeticEyeCare.pdf>. Accessed April, 2014.

Recommendation code (22):

1. Akduman L, Olk RJ. Subthreshold (invisible) modified grid diode laser photocoagulation in diffuse diabetic macular edema (DDME). *Ophthalmic Surg Lasers* 1999; 30(9): 706-714.
2. Friberg TR, Karatza EC. The treatment of macular disease using a micropulsed and continuous wave 810-nm diode laser. *Ophthalmology* 1997;104:2030-2038.
3. Moorman CM, Hamilton AMP. Clinical applications of the MicroPulse diode laser. *Eye* 1999;13:145-150.
4. Stanga PE, Reck AC, Hamilton AMP. Micropulse laser in the treatment of diabetic macular edema. *Semin Ophthalmol* 1999;14(4):210-213.
5. Friberg TR. Infrared micropulsed laser treatment for diabetic macular edema – subthreshold versus threshold lesions. *Semin Ophthalmol* 2001;16(1):19-24.
6. Olk RJ, Akduman L. Minimal intensity diode laser (810 nanometer) photocoagulation (MIP) for diffuse DME. *Semin Ophthalmol* 2001;16(1):25-30.
7. Laursen ML, Moeller F, Sander B, Sjoelie AK. Subthreshold micropulse diode laser treatment in diabetic macular oedema. *Br J Ophthalmol* 2004;88:1173-1179.

8. Luttrull JK, Musch DC, Mainster MA. Subthreshold diode micropulse photocoagulation for the treatment of clinically significant diabetic macular oedema. *Br J Ophthalmol* 2005; 89:74-80.
9. Bandello F, Polito A, et al. "Light" versus "classic" laser treatment for clinically significant macular oedema. *Br J Ophthalmol* 2005; 89: 864-870.
10. Luttrull JK, Spink CJ. Serial optical coherence tomography of subthreshold diode laser micropulse photocoagulation for diabetic macular edema. *Ophthalmic Surg Lasers Imaging* 2006;37:370-377.
11. Sivaprasad S, Sandhu R, Tandon A, Sayed-Ahmed K, McHugh DA. Subthreshold micropulse diode laser photocoagulation for clinically significant diabetic macular oedema: a three-year follow up. *Clin Experiment Ophthalmol* 2007;35(7):640-4.
12. Figueira J, Khan J, Nunes S, Sivaprasad S, Rosa A, de Abreu JF, Cunha-Vaz JG, Chong NV. Prospective randomised controlled trial comparing sub-threshold micropulse diode laser photocoagulation and conventional green laser for clinically significant diabetic macular oedema. *Br J Ophthalmol* 2009;93(10):1341-4.
13. Vujosevic S, Bottega E, Casciano M, Pilotto E, Convento E, Midena E. Microperimetry and fundus autofluorescence in diabetic macular edema: Subthreshold micropulse diode laser versus modified early treatment diabetic retinopathy study laser photocoagulation. *Retina* 2010;30(6):908-916.

Recommendation code (23):

1. DRCR Network. A randomized trial comparing intravitreal triamcinolone acetonide and focal/grid photocoagulation for diabetic macular edema. *Ophthalmology* 2008; 115(9): 1447-1449
2. DRCR Network. Beck RW, Edwards AR, Aiello LP et al. Three-year follow-up of a randomized trial comparing focal/grid photocoagulation and intravitreal triamcinolone for diabetic macular edema. *Arch Ophthalmol* 2009; 127(3):245-251.
3. Gillies MC, Simpson JM, Gaston C et al. Five-year results of a randomized trial with open-label extension of triamcinolone acetonide for refractory diabetic macular edema. *Ophthalmology* 2009; 116(11): 2182-2187.
4. Lam DS, Chan CKM, Mohamed S et al. Intravitreal triamcinolone plus sequential Grid laser versus triamcinolone or laser alone for treating diabetic macular edema: six-month outcomes. *Ophthalmology* 2007; 114(12): 2162-2167.
5. Gillies MC, McAllister IL, Zhu M et al. Pretreatment with intravitreal triamcinolone before laser for diabetic macular edema: 6-month results of a randomized, placebo-controlled trial. *Invest Ophthalmol Vis Sci*; 2010; 51(5): 2322- 2328.

6. DRCR Network. Chew E, Strauber S, Beck R et al. Randomized trial of peribulbar triamcinolone acetonide with and without focal photocoagulation for mild diabetic macular edema: a pilot study. *Ophthalmology* 2007; 114(6): 1190-1196.
7. Gillies MC, Simpson JM, Billson FA et al. Safety of an intravitreal injection of triamcinolone: results from a randomized clinical trial. *Arch Ophthalmol* 2004; 122(3): 336-340.
8. Quiram PA, Gonzales CR, Schwartz SD. Severe steroid-induced glaucoma following intravitreal injection of triamcinolone acetonide. *American journal of ophthalmology* 2006;141(3): 580-582.
9. Haller JA, Kuppermann BD, Blumenkranz MS et al. Randomized controlled trial of an intravitreal dexamethasone drug delivery system in patients with diabetic macular edema. *Arch Ophthalmol*; 2010; 128(3): 289-296.
10. Campochiaro PA, Hafiz G, Shah SM, et al. Sustained ocular delivery of Fluocinolone acetonide by an intravitreal insert. *Ophthalmology* 2010 Jul;117(7):1393-9.
11. Campochiaro PA, Brown DM, Pearson A, Chen S, Boyer D, Ruiz-Moreno J, et al; FAME Study Group. Sustained delivery fluocinolone acetonide vitreous inserts provide benefit for at least 3 years in patients with diabetic macular edema. *Ophthalmology*. 2012;119(10):2125-32.
12. Adamis AP, Miller JW, Bernal MT et al. Increased vascular endothelial growth factor levels in the vitreous of eyes with proliferative diabetic retinopathy. *American Journal of Ophthalmology* 1994; 118(4): 445-450.
13. Cunningham ET, Adamis AP, Altaweel M et al. A phase II randomized double-masked trial of pegaptanib, an anti-vascular endothelial growth factor aptamer, for diabetic macular edema. *Ophthalmology* 2005; 112(10):1747-1757.
14. Nguyen QD, Shah SM, Heier JS, et al; READ-2 Study Group. Primary end point (six months) results of the ranibizumab for edema of the macula in diabetes (READ-2) study. *Ophthalmology*. 2009;116(11):2175-2181.e1.
15. Nguyen QD, Shah SM, Khwaja AA, et al; READ-2 Study Group. Two-year outcomes of the ranibizumab for edema of the macula in diabetes (READ-2) study. *Ophthalmology*. 2010;117(11):2146-2151.
16. Massin P, Bandello F, Garweg JG et al. Safety and efficacy of ranibizumab in diabetic macular edema (RESOLVE Study): a 12-month, randomized, controlled, double-masked, multicentre phase II study. *Diabetes Care*; 33(11): 2399-2405.
17. Mitchell P, Bandello F, Schmidt-Erfurth U, Lang GE, Massin P, Schlingemann RO, Sutter F, Simader C, Burian G, Gerstner O, Weichselberger A; RESTORE study group. The RESTORE study: ranibizumab monotherapy or combined with laser versus laser monotherapy for diabetic macular edema. *Ophthalmology*. 2011 Apr;118(4):615-25
18. DRCR Network. Elman MJ, Aiello LP, Beck RW et al. Randomized Trial Evaluating Ranibizumab Plus Prompt Laser or Triamcinolone Plus Prompt Laser for Diabetic Macular Edema. *Ophthalmology*; 117(6): 1064-1077.e1035-1064- 1077.e1035.

19. Goyal S, Lavalley M, Subramanian ML. Meta-analysis and review on the effect of bevacizumab in diabetic macular edema. *Graefes Arch Clin Exp Ophthalmol* (2011) 249:15–27
20. Yilmaz T, Cordero-Coma M, Gallagher MJ, Teasley LA. Systematic review of intravitreal bevacizumab injection for treatment of primary diabetic macular oedema. *Acta Ophthalmol* 2011;89:709-17
21. Michaelides M, Kaines A, Hamilton RD et al. A Prospective Randomized Trial of Intravitreal Bevacizumab or Laser Therapy in the Management of Diabetic Macular Edema (BOLT Study) 12-Month Data: Report 2. *Ophthalmology* 2010;117(6): 1078-1086.
22. Primary Intravitreal Bevacizumab for Diffuse Diabetic Macular Edema: Pan-American Collaborative Retinal Study Group at 24 months. *Ophthalmology* 2009; 116(8) 1488-1497
23. Lam DSC, Lai TYY, Lee VYW et al. Efficacy of 1.25 MG versus 2.5 MG intravitreal bevacizumab for diabetic macular edema: six-month results of a randomized controlled trial. *Retina* 2009; 29(3): 292-299.
24. Ahmadieh H, Ramezani A, Shoeibi N et al. Intravitreal bevacizumab with or without triamcinolone for refractory diabetic macular edema; a placebo-controlled, randomized clinical trial. *Graefes Archive for Clinical and Experimental Ophthalmology* 2008; 246(4): 483-489.
25. Soheilian M, Ramezani A, Obudi A et al. Randomized trial of intravitreal bevacizumab alone or combined with triamcinolone versus macular photocoagulation in diabetic macular edema. *Ophthalmology* 2009; 116(6): 1142-1150.
26. Solaiman KA, Diab MM, Abo-Elenin M. Intravitreal bevacizumab and/or macular photocoagulation as a primary treatment for diffuse diabetic macular edema. *Retina* 2010 Nov-Dec;30(10):1638-45.
27. Stewart MW, Rosenfeld PJ. Predicted biological activity of intravitreal VEGF Trap. *British Journal of Ophthalmology* 2008; 92(5): 667-668.
28. Do DV, Nguyen QD, Shah SM et al. An exploratory study of the safety, tolerability and bioactivity of a single intravitreal injection of vascular endothelial growth factor Trap-Eye in patients with diabetic macular oedema. *The British Journal of Ophthalmology* 2009; 93(2): 144-149.
29. Do DV, Nguyen QD, Boyer D, Schmidt-Erfurth U, Brown DM, Vitti R, Berliner AJ, Gao B, Zeitz O, Ruckert R, Schmelter T, Sandbrink R, Heier JS; DAVINCI Study Group*. One-Year Outcomes of the DA VINCI Study of VEGF Trap-Eye in Eyes with Diabetic Macular Edema. *Ophthalmology* 2012. April 24 epub ahead of print
30. Lanzagorta-Aresti A, Palacios-Pozo E, Menezo Rozalen JL, Navea-Tejerina A. Prevention of vision loss after cataract surgery in diabetic macular edema with intravitreal bevacizumab: a pilot study. *RETINA* 2009 Apr;29(4):530-5.
31. Akinci A, Muftuoglu O, Altinsoy A, Ozkılıc E. Phacoemulsification with intravitreal bevacizumab and triamcinolone acetonide injection in diabetic patients with clinically significant macular edema and cataract. *Retina* 2011; 31:755-58.

32. Fard MA, Yazdanei Abyane A, Malihi M. Prophylactic intravitreal bevacizumab for diabetic macular edema (thickening) after cataract surgery: prospective randomized study. *European Journal of Ophthalmology* 2011;21:276-81.
33. Ishibashi,T, Miki,K, Sorgente,N, Patterson,R, Ryan,SJ. Effects of intravitreal administration of steroids on experimental subretinal neovascularization in the subhuman primate. *Arch.Ophthalmol.* 1985;103:708-711.
34. Danis,RP, Bingaman,DP, Yang,Y, Ladd,B. Inhibition of preretinal and optic nerve head neovascularization in pigs by intravitreal triamcinolone acetonide. *Ophthalmology.*1996;103:2099-2104.
35. Ciulla,TA, Criswell,MH, Danis,RP, Hill,TE. Intravitreal triamcinolone acetonide inhibits choroidal neovascularization in a laser-treated rat model. *Arch.Ophthalmol.* 2001;119:399-404.
36. Wang,YS, Friedrichs,U, Eichler,W, Hoffmann,S, Wiedemann,P. Inhibitory effects of triamcinolone acetonide on bFGF-induced migration and tube formation in choroidal microvascular endothelial cells. *Graefes Arch.Clin.Exp.Ophthalmol.* 2002;240:42-48.
37. Jonas,JB, Hayler,JK, Sofker,A, Panda-Jonas,S. Intravitreal injection of crystalline cortisone as adjunctive treatment of proliferative diabetic retinopathy. *Am J Ophthalmol.* 2001;131:468-471.
38. Nauck,M, Karakiulakis,G, Perruchoud,AP, Papakonstantinou,E, Roth,M. Corticosteroids inhibit the expression of the vascular endothelial growth factor gene in human vascular smooth muscle cells. *Eur.J.Pharmacol.* 1998;341:309-315.
39. Brooks,HL, Jr., Caballero S Jr, Newell,CK et al. Vitreous levels of vascular endothelial growth factor and stromal-derived factor 1 in patients with diabetic retinopathy and cystoid macular edema before and after intraocular injection of triamcinolone. *Arch Ophthalmol.*2004;122:1801-1807.
40. Jonas,JB, Kreissig,I, Sofker,A, Degenring,RF. Intravitreal injection of triamcinolone for diffuse diabetic macular edema. *Arch Ophthalmol.* 2003;121:57-61.
41. Jonas,JB, Sofker,A. Intraocular injection of crystalline cortisone as adjunctive treatment of diabetic macular edema. *Am J Ophthalmol.* 2001;132:425-427.
42. Jonas,JB. Intravitreal triamcinolone acetonide for treatment of intraocular oedematous and neovascular diseases. *Acta Ophthalmol Scand.* 2005;83:645-663.
43. Martidis,A, Duker,JS, Greenberg,PB et al. Intravitreal triamcinolone for refractory diabetic macular edema. *Ophthalmology.* 2002;109:920-927.
44. Jonas,JB, Degenring,RF, Kampeter,BA. Outcome of eyes undergoing trabeculectomy after intravitreal injections of triamcinolone acetonide. *J.Glaucoma.* 2004;13:261.
45. Kuhn,F, Barker,D. Intravitreal injection of triamcinolone acetonide for diabetic macular edema. *Arch.Ophthalmol.* 2004;122:1082-1083.

46. Savage,H, Roh,M. Safety and efficacy of intravitreal triamcinolone. *Arch.Ophthalmol.*2004;122:1083-1088.
47. Patelli,F, Fasolino,G, Radice,P et al. Time course of changes in retinal thickness and visual acuity after intravitreal triamcinolone acetate for diffuse diabetic macular edema with and without previous macular laser treatment. *Retina.* 2005;25:840-845.
48. Larsson,J, Zhu,M, Sutter,F, Gillies,MC. Relation between reduction of foveal thickness and visual acuity in diabetic macular edema treated with intravitreal triamcinolone. *Am J Ophthalmol.* 2005;139:802-806.
49. Massin,P, Audren,F, Haouchine,B et al. Intravitreal triamcinolone acetate for diabetic diffuse macular edema: preliminary results of a prospective controlled trial. *Ophthalmology.*2004;111:218-224.
50. Avitabile,T, Longo,A, Reibaldi,A. Intravitreal triamcinolone compared with macular laser grid photocoagulation for the treatment of cystoid macular edema. *Am J Ophthalmol.*2005;140:695-702.
51. Sutter,FK, Simpson,JM, Gillies,MC. Intravitreal triamcinolone for diabetic macular edema that persists after laser treatment: three-month efficacy and safety results of a prospective,randomized, double-masked, placebo-controlled clinical trial. *Ophthalmology.* 2004;111:2044-2049.
52. Audren,F, Leclaire-Collet,A, Erginay,A et al. Intravitreal triamcinolone acetate for diffuse diabetic macular edema: phase 2 trial comparing 4 mg vs 2 mg. *Am.J.Ophthalmol.*2006;142:794-799.
53. Jonas,JB, Kampeter,BA, Harder,B, Vossmerbaeumer,U, Sauder,G, Spandau,UH. Intravitreal triamcinolone acetate for diabetic macular edema: a prospective, randomized study. *J Ocul.Pharmacol.Ther.* 2006;22:200-207.
54. Audren,F, Erginay,A, Haouchine,B et al. Intravitreal triamcinolone acetate for diffuse diabetic macular oedema: 6-month results of a prospective controlled trial. *Acta Ophthalmol Scand.* 2006;84:624-630.
55. Lam,DS, Chan,CK, Mohamed,S et al. A prospective randomised trial of different doses of intravitreal triamcinolone for diabetic macular oedema. *Br.J Ophthalmol.* 2007;91:199-203.
56. Kang,SW, Sa,HS, Cho,HY, Kim,JI. Macular grid photocoagulation after intravitreal triamcinolone acetate for diffuse diabetic macular edema. *Arch Ophthalmol.* 2006;124:653- 658.
57. Parke,DW. Intravitreal triamcinolone and endophthalmitis. *Am.J.Ophthalmol.* 2003;136:918-919.
58. Roth,DB, Chieh,J, Spirn,MJ, Green,SN, Yarian,DL, Chaudhry,NA. Noninfectious endophthalmitis associated with intravitreal triamcinolone injection. *Arch.Ophthalmol.*2003;121:1279-1282.
59. Jonas,JB, Kreissig,I, Spandau,UH, Harder,B. Infectious and noninfectious endophthalmitis after intravitreal high-dosage triamcinolone acetate. *Am J Ophthalmol.* 2006;141:579-580.

60. Jonas,JB, Degenring,RF, Kreissig,I, Akkoyun,I, Kampmeter,BA. Intraocular pressure elevation after intravitreal triamcinolone acetonide injection. *Ophthalmology*. 2005;112:593-598.
61. Konstantopoulos,A, Williams,CP, Newsom,RS, Luff,AJ. Ocular morbidity associated with intravitreal triamcinolone acetonide. *Eye*. 2007;21:317-320.
62. Lang,Y, Leibu,R, Shoham,N, Miller,B, Perlman,I. Evaluation of intravitreal kenalog toxicity in humans. *Ophthalmology*. 2007;114:724-731.
63. Bandello,F, Polito,A, Pognuz,DR, Monaco,P, Dimastrogiovanni,A, Paissios,J. Triamcinolone as adjunctive treatment to laser panretinal photocoagulation for proliferative diabetic retinopathy. *Arch Ophthalmol*. 2006;124:643-650.
64. Spandau,UH, Derse,M, Schmitz-Valckenberg,P, Papoulis,C, Jonas,JB. Dosage dependency of intravitreal triamcinolone acetonide as treatment for diabetic macular oedema. *Br.J Ophthalmol*. 2005;89:999-1003.
65. Jonas,JB, Degenring,RF, Kampmeter,BA, Kreissig,I, Akkoyun,I. Duration of the effect of intravitreal triamcinolone acetonide as treatment for diffuse diabetic macular edema. *Am J Ophthalmol*. 2004;138:158-160.
66. Rodriguez-Coleman,H, Yuan,P, Kim,H et al. Intravitreal injection of triamcinolone for diffuse macular edema. *Arch.Ophthalmol*. 2004;122:1085-1086.
67. Negi,AK, Vernon,SA, Lim,CS, Owen-Armstrong,K. Intravitreal triamcinolone improves vision in eyes with chronic diabetic macular oedema refractory to laser photocoagulation.*Eye*. 2005;19:747-751.
68. Gibran,SK, Cullinane,A, Jungkim,S, Cleary,PE. Intravitreal triamcinolone for diffuse diabetic macular oedema. *Eye*. 2006;20:720-724.
69. Jonas,JB, Spandau,UH, Kampmeter,BA, Vossmerbaeumer,U, Harder,B, Sauder,G. Repeated intravitreal high-dosage injections of triamcinolone acetonide for diffuse diabetic macular edema. *Ophthalmology*. 2006;113:800-804.
70. Kim,H, Csaky,KG, Gravlin,L et al. Safety and pharmacokinetics of a preservative-free triamcinolone acetonide formulation for intravitreal administration. *Retina*. 2006;26:523-530.
71. Pearson, P., Levy, B., Comstock, T., and Fluocinolone Acetonide Implant Study Group. Fluocinolone acetonide intravitreal implant to treat diabetic macular edema: 3-year results of a multi-centre clinical trial. *Invest Ophthalmol Vis Sci* 47, E-abstract 5442. 2006.
72. Kuppermann,BD, Blumenkranz,MS, Haller,JA et al. Randomized controlled study of an intravitreal dexamethasone drug delivery system in patients with persistent macular edema.*Arch Ophthalmol*. 2007;125:309-317.
73. Verma,LK, Vivek,MB, Kumar,A, Tewari,HK, Venkatesh,P. A prospective controlled trial to evaluate the adjunctive role of posterior subtenon triamcinolone in the treatment of diffuse diabetic macular edema. *J Ocul.Pharmacol.Ther*. 2004;20:277-284.
74. Bakri,SJ, Kaiser,PK. Posterior subtenon triamcinolone acetonide for refractory diabetic macular edema. *Am J Ophthalmol*. 2005;139:290-294.

75. Cardillo,JA, Melo,LA, Jr., Costa,RA et al. Comparison of intravitreal versus posterior sub-Tenon's capsule injection of triamcinolone acetonide for diffuse diabetic macular edema. *Ophthalmology*. 2005;112:1557-1563.
76. Bonini-Filho,MA, Jorge,R, Barbosa,JC, Calucci,D, Cardillo,JA, Costa,RA. Intravitreal injection versus sub-Tenon's infusion of triamcinolone acetonide for refractory diabetic macular edema: a randomized clinical trial. *Invest Ophthalmol Vis Sci*. 2005;46:3845-3849.
77. Caldwell,RB, Bartoli,M, Behzadian,MA et al. Vascular endothelial growth factor and diabetic retinopathy: role of oxidative stress. *Curr.Drug Targets*. 2005;6:511-524.
78. Zhang,SX, Ma,JX. Ocular neovascularization: Implication of endogenous angiogenic inhibitors and potential therapy. *Prog.Retin.Eye Res*. 2007;26:1-37.
79. Ng,EW, Shima,DT, Calias,P, Cunningham,ET, Jr., Guyer,DR, Adamis,AP. Pegaptanib, a targeted anti-VEGF aptamer for ocular vascular disease. *Nat.Rev.Drug Discov*. 2006;5:123-132.
80. Gragoudas,ES, Adamis,AP, Cunningham,ET, Jr., Feinsod,M, Guyer,DR. Pegaptanib for neovascular age-related macular degeneration. *N.Engl.J Med*. 2004;351:2805-2816.
81. Adamis,AP, Altaweel,M, Bressler,NM et al. Changes in retinal neovascularization after pegaptanib (Macugen) therapy in diabetic individuals. *Ophthalmology*. 2006;113:23-28.
82. Churchill,AJ, Carter,JG, Lovell,HC et al. VEGF polymorphisms are associated with neovascular age-related macular degeneration. *Hum.Mol.Genet*. 2006;15:2955-2961.
83. Brown,DM, Kaiser,PK, Michels,M et al. Ranibizumab versus Verteporfin for neovascular age-related macular degeneration. *N.Engl.J.Med*. 2006;355:1432-1444.
84. Chun,DW, Heier,JS, Topping,TM, Duker,JS, Bankert,JM. A pilot study of multiple intravitreal injections of ranibizumab in patients with center-involving clinically significant diabetic macular edema. *Ophthalmology*. 2006;113:1706-1712.
85. Spaide,RF, Fisher,YL. Intravitreal bevacizumab (Avastin) treatment of proliferative diabetic retinopathy complicated by vitreous hemorrhage. *Retina*. 2006;26:275-278.
86. Avery,RL, Pearlman,J, Pieramici,DJ et al. Intravitreal bevacizumab (Avastin) in the treatment of proliferative diabetic retinopathy. *Ophthalmology*. 2006;113:1695-15.
87. Mason,JO, III, Nixon,PA, White,MF. Intravitreal injection of bevacizumab (Avastin) as adjunctive treatment of proliferative diabetic retinopathy. *Am.J.Ophthalmol*. 2006;142:685- 688.

88. Oshima,Y, Sakaguchi,H, Gomi,F, Tano,Y. Regression of iris neovascularization after intravitreal injection of bevacizumab in patients with proliferative diabetic retinopathy. *Am J Ophthalmol.* 2006;142:155-158.
89. Grisanti,S, Biester,S, Peters,S, Tatar,O, Ziemssen,F, Bartz-Schmidt,KU. Intracameral bevacizumab for iris rubeosis. *Am J Ophthalmol.* 2006;142:158-160.
90. Avery,RL. Regression of retinal and iris neovascularization after intravitreal bevacizumab (Avastin) treatment. *Retina.* 2006;26:352-354.
91. Haritoglou,C, Kook,D, Neubauer,A et al. Intravitreal bevacizumab (Avastin) therapy for persistent diffuse diabetic macular edema. *Retina.* 2006;26:999-1005.
92. Arevalo,JF, Fromow-Guerra,J, Quiroz-Mercado,H et al. Primary intravitreal bevacizumab (Avastin) for diabetic macular edema: results from the Pan-American Collaborative Retina Study Group at 6-month follow-up. *Ophthalmology.* 2007;114:743-750.
93. Yanyali,A, Aytug,B, Horozoglu,F, Nohutcu,AF. Bevacizumab (Avastin) for diabetic macular edema in previously vitrectomized eyes. *Am J Ophthalmol.* 2007;144:124-126.
94. Isaacs,TW, Barry,C. Rapid resolution of severe disc new vessels in proliferative diabetic retinopathy following a single intravitreal injection of bevacizumab (Avastin). *Clin Experiment.Ophthalmol.* 2006;34:802-803.
95. Bakri,SJ, Donaldson,MJ, Link,TP. Rapid regression of disc neovascularization in a patient with proliferative diabetic retinopathy following adjunctive intravitreal bevacizumab. *Eye.* 2006;20:1474-1475.
96. Scott,IU, Edwards,AR, Beck,RW et al. A phase II randomized clinical trial of intravitreal bevacizumab for diabetic macular edema. *Ophthalmology.* 2007;114:1860-1867

Recommendation code (24):

1. Zhao L, Zhu H,Zhao P, Hu Y. A systematic review and meta-analysis of clinical outcomes of vitrectomy with or without intravitreal bevacizumab pretreatment for severe diabetic retinopathy. *Br J Ophthalmol*2011;95:1216-1222.
2. Rizzo S, Genovesi-Ebert F, Di Bartolo E, Vento A, Miniaci S, Williams G. Injection of intravitreal bevacizumab (Avastin) as a preoperative adjunct before vitrectomy surgery in the treatment of severe proliferative diabetic retinopathy (PDR). *Graefe's Archive for Clinical and Experimental Ophthalmology* 2008.
3. Yeoh J, Williams C, Allen P, Buttery R, Chiu D, Clark B, et al. Avastin as an adjunct to vitrectomy in the management of severe proliferative diabetic retinopathy: a prospective case series. *Clinical &Experimental Ophthalmology* 2008; 36(5):449-54.

4. Oshima Y, Shima C, Wakabayashi T, Kusaka S, Shiraga F, Ohji M, et al. Microincision vitrectomy surgery and intravitreal bevacizumab as a surgical adjunct to treat diabetic traction retinal detachment. *Ophthalmology* 2009; 116(5):927-38.
5. Zhang ZH, Liu HY, Hernandez-Da Mota SE, Romano MR, Falavarjani KG, et al. Vitrectomy with or without preoperative intravitreal bevacizumab for proliferative diabetic retinopathy: a meta-analysis of randomized controlled trials. *Am J Ophthalmol.* 2013 Jul;156(1):106-115.
6. Moradian S, Ahmadi H, Malihi M, Soheilian M, Dehghan MH, Azarmina M. Intravitreal bevacizumab in active progressive proliferative diabetic retinopathy. *Graefes Arch Clin Exp Ophthalmol.* 2008 Dec;246(12):1699-705.

Recommendation code (25):

1. Diabetic Macular Edema Treatment Guideline Working Group. Management paradigms for diabetic macular edema. *Am J Ophthalmol.* 2014 Mar;157(3):505-13.e1-8.
2. Haller JA, Kuppermann BD, Blumenkranz MS et al. Randomized controlled trial of an intravitreal dexamethasone drug delivery system in patients with diabetic macular edema. *Arch Ophthalmol*; 2010; 128(3): 289-296.
3. Massin P, Bandello F, Garweg JG et al. Safety and efficacy of ranibizumab in diabetic macular edema (RESOLVE Study): a 12-month, randomized, controlled, double-masked, multicentre phase II study. *Diabetes Care*; 33(11): 2399-2405.
4. Gillies, MC, Sutter, FK, Simpson, JM, Larsson, J, Ali, H, Zhu, M. Intravitreal triamcinolone for refractory diabetic macular edema: two-year results of a double-masked, placebo-controlled, randomized clinical trial. *Ophthalmology.* 2006;113:1533-1538.
5. Jonas, JB, Kampfer, BA, Harder, B, Vossmerbaeumer, U, Sauder, G, Spandau, UH. Intravitreal triamcinolone acetonide for diabetic macular edema: a prospective, randomized study. *J Ocul. Pharmacol. Ther.* 2006;22:200-207.
6. Pearson, P., Levy, B., Comstock, T., and Fluocinolone Acetonide Implant Study Group. Fluocinolone acetonide intravitreal implant to treat diabetic macular edema: 3-year results of a multi-centre clinical trial. *Invest Ophthalmol Vis Sci* 47, E-abstract 5442. 2006.
7. Kuppermann, BD, Blumenkranz, MS, Haller, JA et al. Randomized controlled study of an intravitreal dexamethasone drug delivery system in patients with persistent macular edema. *Arch Ophthalmol.* 2007;125:309-317.
8. Verma, LK, Vivek, MB, Kumar, A, Tewari, HK, Venkatesh, P. A prospective controlled trial to evaluate the adjunctive role of posterior subtenon triamcinolone in the treatment of diffuse diabetic macular edema. *J Ocul. Pharmacol. Ther.* 2004;20:277-284.

9. Cunningham,ET, Jr., Adamis,AP, Altaweel,M et al. A phase II randomized double-masked trial of pegaptanib, an anti-vascular endothelial growth factor aptamer, for diabetic macular edema. *Ophthalmology*. 2005;112:1747-1757.
10. Chun,DW, Heier,JS, Topping,TM, Duker,JS, Bankert,JM. A pilot study of multiple intravitreal injections of ranibizumab in patients with center-involving clinically significant diabetic macular edema. *Ophthalmology*. 2006;113:1706-1712.
11. Spaide,RF, Fisher,YL. Intravitreal bevacizumab (Avastin) treatment of proliferative diabetic retinopathy complicated by vitreous hemorrhage. *Retina*. 2006;26:275-278.
12. Mason,JO, III, Nixon,PA, White,MF. Intravitreal injection of bevacizumab (Avastin) as adjunctive treatment of proliferative diabetic retinopathy. *Am.J.Ophthalmol*. 2006;142:685-688.
13. Avery,RL. Regression of retinal and iris neovascularization after intravitreal bevacizumab (Avastin) treatment. *Retina*. 2006;26:352-354.

Recommendation code (26):

1. Gillies MC, Simpson JM, Billson FA et al. Safety of an intravitreal injection of triamcinolone: results from a randomized clinical trial. *Arch Ophthalmol* 2004;122(3):336-340.
2. Quiram PA, Gonzales CR, Schwartz SD. Severe steroid-induced glaucoma following intravitreal injection of triamcinolone acetonide. *American journal of ophthalmology* 2006;141(3):580-582.
3. Gillies MC, Sutter FK, Simpson JM, Larsson J, Ali H, Zhu M. Intravitreal triamcinolone for refractory diabetic macular edema: two-year results of a double-masked, placebo-controlled, randomized clinical trial. *Ophthalmology*. 2006 Sep;113(9):1533-8.
4. Falavarjani KG, Nguyen QD. Adverse events and complications associated with intravitreal injection of anti-VEGF agents: a review of literature. *Eye (Lond)*. 2013;27(7):787-94.
5. POLICY STATEMENT - Intravitreal Injections - American Academy of Ophthalmology- Board of Directors, November 2008
6. Moradian S, Ahmadieh H, Malihi M, Soheilian M, Dehghan MH, Azarmina M. Intravitreal bevacizumab in active progressive proliferative diabetic retinopathy. *Graefes Arch Clin Exp Ophthalmol*. 2008 Dec;246(12):1699-705.

Recommendation code (27):

1. The Diabetic Retinopathy Vitrectomy Study Research Group. Early vitrectomy for severe vitreous hemorrhage in diabetic retinopathy. Two-year results of a randomized trial. *Diabetic Retinopathy Vitrectomy Study report 2. Arch Ophthalmol*. 1985 Nov;103(11):1644-52.

2. The Diabetic Retinopathy Vitrectomy Study Research Group. Early vitrectomy for severe proliferative diabetic retinopathy in eyes with useful vision. Results of a randomized trial--Diabetic Retinopathy Vitrectomy Study Report 3. *Ophthalmology*. 1988 Oct;95(10):1307-20.
3. Early vitrectomy for severe proliferative diabetic retinopathy in eyes with useful vision. Clinical application of results of a randomized trial--Diabetic Retinopathy Vitrectomy Study Report 4. The Diabetic Retinopathy Vitrectomy Study Research Group. *Ophthalmology*. 1988 Oct;95(10):1321-34.
4. Early vitrectomy for severe vitreous hemorrhage in diabetic retinopathy. Four-year results of a randomized trial: Diabetic Retinopathy Vitrectomy Study Report 5. *Arch Ophthalmol*. 1990 Jul;108(7):958-64.
5. Okamoto F, Okamoto Y, Fukuda S, Hiraoka T, Oshika T. Vision-related quality of life and visual function following vitrectomy for proliferative diabetic retinopathy. *Am J Ophthalmol*. 2008 Jun;145(6):1031-1036
6. Massin P, Duguid G, Erginay A, Haouchine B, Gaudric A. Optical coherence tomography for evaluating diabetic macular edema before and after vitrectomy. *Am J Ophthalmol*. 2003 Feb;135(2):169-77.
7. Otani T, Kishi S. A controlled study of vitrectomy for diabetic macular edema. *Am J Ophthalmol*. 2002 Aug;134(2):214-9.
8. Yamamoto T, Hitani K, Tsukahara I, Yamamoto S, Kawasaki R, Yamashita H, Takeuchi S. Early postoperative retinal thickness changes and complications after vitrectomy for diabetic macular edema. *Am J Ophthalmol*. 2003 Jan;135(1):14-9.
9. Smiddy,WE, Flynn,HW, Jr. Vitrectomy in the management of diabetic retinopathy. *Surv.Ophthalmol*. 1999;43:491-507.
10. Pendergast,SD, Hassan,TS, Williams,GA et al. Vitrectomy for diffuse diabetic macular edema associated with a taut premacular posterior hyaloid. *Am J Ophthalmol*. 2000;130:178-186.
11. Kaiser,PK, Riemann,CD, Sears,JE, Lewis,H. Macular traction detachment and diabetic macular edema associated with posterior hyaloidal traction. *Am J Ophthalmol*. 2001;131:44-49.
12. Ho,T, Smiddy,WE, Flynn,HW, Jr. Vitrectomy in the management of diabetic eye disease. *Surv.Ophthalmol*. 1992;37:190-202.
13. L'Esperance,FA, Jr. The role of vitrectomy in the diabetic patient. *J. Diabet.Complications*. 1987;1:120-121.
14. Kieselbach,G. [Vitrectomy in florid proliferative diabetic retinopathy]. *Ophthalmologica*. 1989;199:141-145.

Recommendation code (28):

1. Fabinyi DC, O'Neill EC, Connell PP, Clark JB. Vitreous cavity haemorrhage post-vitrectomy for diabetic eye disease: the effect of perioperative anticoagulation and antiplatelet agents. *Clin Experiment Ophthalmol*. 2011 Dec;39(9):878-84.

2. Mason JO 3rd, Gupta SR, Compton CJ, Frederick PA, Neimkin MG, Hill ML, et al. Comparison of hemorrhagic complications of warfarin and clopidogrel bisulfate in 25-gauge vitrectomy versus a control group. *Ophthalmology*. 2011 Mar;118(3):543-7.
3. Brown JS, Mahmoud TH. Anticoagulation and clinically significant postoperative vitreous hemorrhage in diabetic vitrectomy. *Retina*. 2011 Nov;31(10):1983-7.

Recommendation code (29):

1. Lanzagorta-Aresti A, Palacios-Pozo E, Menezo Rozalen JL, Navea-Tejerina A. Prevention of vision loss after cataract surgery in diabetic macular edema with intravitreal bevacizumab: a pilot study. *Retina*. 2009 Apr;29(4):530-5.
2. Akinci A, Muftuoglu O, Altinsoy A, Ozkılıc E. Phacoemulsification with intravitreal bevacizumab and triamcinolone acetonide injection in diabetic patients with clinically significant macular edema and cataract. *Retina*. 2011 Apr;31(4):755-8.
3. Fard MA, Yazdanej Abyane A, Malihi M. Prophylactic intravitreal bevacizumab for diabetic macular edema (thickening) after cataract surgery: prospective randomized study. *Eur J Ophthalmol*. 2011 May-Jun;21(3):276-81.
4. Greenberg PB, Tseng VL, Wu WC, Liu J, Jiang L, Chen CK, Scott IU, Friedmann PD. Prevalence and predictors of ocular complications associated with cataract surgery in United States veterans. *Ophthalmology*. 2011 Mar;118(3):507-14.
5. Hong T, Mitchell P, de Loryn T, Rochtchina E, Cugati S, Wang JJ. Development and progression of diabetic retinopathy 12 months after phacoemulsification cataract surgery. *Ophthalmology*. 2009 Aug;116(8):1510-4.
6. D Squirrell, R Bhole, J Bush, S Winder, JF Talbot. A prospective, case controlled study of the natural history of diabetic retinopathy and maculopathy after uncomplicated phacoemulsification cataract surgery in patients with type 2 diabetes. *Br J Ophthalmol* 2002;86:565-571.
7. Mitra RA, Borrillo JL, Dev S, Mieler WF, Koenig SB. Retinopathy progression and visual outcomes after phacoemulsification in patients with diabetes mellitus. *Arch Ophthalmol*. 2000;118:912-917.
8. Chung J, Kim MY, Kim HS, Yoo JS, Lee YC. Effect of cataract surgery on the progression of diabetic retinopathy. *J Cataract Refract.Surg*. 2002;28:626-630.
9. Kim SJ, Equi R, Bressler NM. Analysis of macular edema after cataract surgery in patients with diabetes using optical coherence tomography. *Ophthalmology*. 2007;114:881-889.
10. Aiello LM, Wand M, Liang G. Neovascular glaucoma and vitreous hemorrhage following cataract surgery in patients with diabetes mellitus. *Ophthalmology*. 1983 Jul;90(7):814-20.

11. Poliner LS, Christianson DJ, Escoffery RF, Kolker AE, Gordon ME. Neovascular glaucoma after intracapsular and extracapsular cataract extraction in diabetic patients. *Am J Ophthalmol.* 1985 Nov 15;100(5):637-43.
12. Tsopelas,N, Kokolakis,N, Droutsas,D, Theodossiadis,G. Extracapsular cataract extraction in diabetic eyes: The role of YAG laser capsulotomy. *Doc Ophthalmol.* 1995;91:17-24.
13. Dowler,JG, Hykin,PG, Lightman,SL, Hamilton,AM. Visual acuity following extracapsular cataract extraction in diabetes: a meta-analysis. *Eye.* 1995;9:313-317.
14. Dowler,JG, Hykin,PG, Hamilton,AM. Phacoemulsification versus extracapsular cataract extraction in patients with diabetes. *Ophthalmology.* 2000;107:457-462.
15. Schatz,H, Atienza,D, McDonald,HR, Johnson,RN. Severe diabetic retinopathy after cataract surgery. *Am J Ophthalmol.* 1994;117:314-321.
16. Liu,Y, Luo,L, He,M, Liu,X. Disorders of the blood-aqueous barrier after phacoemulsification in diabetic patients. *Eye.* 2004;18:900-904.
17. Patel,JI, Hykin,PG, Cree,IA. Diabetic cataract removal: postoperative progression of maculopathy--growth factor and clinical analysis. *Br.J Ophthalmol.* 2006;90:697-701.
18. Henricsson,M, Heijl,A, Janzon,L. Diabetic retinopathy before and after cataract surgery. *Br.J Ophthalmol.* 1996;80:789-793.
19. Romero-Aroca,P, Fernandez-Ballart,J, Almena-Garcia,M, Mendez-Marin,I, Salvat-Serra,M, Buil-Calvo,JA. Nonproliferative diabetic retinopathy and macular edema progression after phacoemulsification: prospective study. *J Cataract Refract.Surg.* 2006;32:1438-1444.
20. Chew,EY, Benson,WE, Remaley,NA et al. Results after lens extraction in patients with diabetic retinopathy: early treatment diabetic retinopathy study report number 25. *Arch Ophthalmol.* 1999;117:1600-1606.

▪ ضائف

ضميمه ١:

Table 1. National Screening Committee grading criteria – minimum data set⁷

Level R0 – None
Level R1 – Background <ul style="list-style-type: none">• Microaneurysm(s)• Retinal haemorrhage(s) ± any exudate
Level R2 – Pre-proliferative <ul style="list-style-type: none">• Venous beading• Venous loop or reduplication• Intraretinal microvascular abnormality (IRMA)• Multiple deep, round or blot haemorrhages Cotton wool spots (CWS) – careful search for above features
Level R3 – Proliferative <ul style="list-style-type: none">• New vessels on disc (NVD)• New vessels elsewhere (NVE)• Pre-retinal or vitreous haemorrhage• Pre-retinal fibrosis ± tractional retinal detachment
Maculopathy (M0 – nil present, M1 – maculopathy) <ul style="list-style-type: none">• Exudate within 1 disc diameter (DD) of the centre of the fovea• Circinate or group of exudates within the macula• Retinal thickening within 1DD of the centre of the fovea (if stereo available)• Any microaneurysm or haemorrhage within 1DD of the centre of the fovea only if associated with a best visual acuity of $\leq 6/12$ (if no stereo)
Photocoagulation (P) <ul style="list-style-type: none">• Focal/grid to macula• Peripheral scatter
Unclassifiable (U) <ul style="list-style-type: none">• Ungradable/unobtainable
These are core data which can be expanded to meet local clinical and research needs.

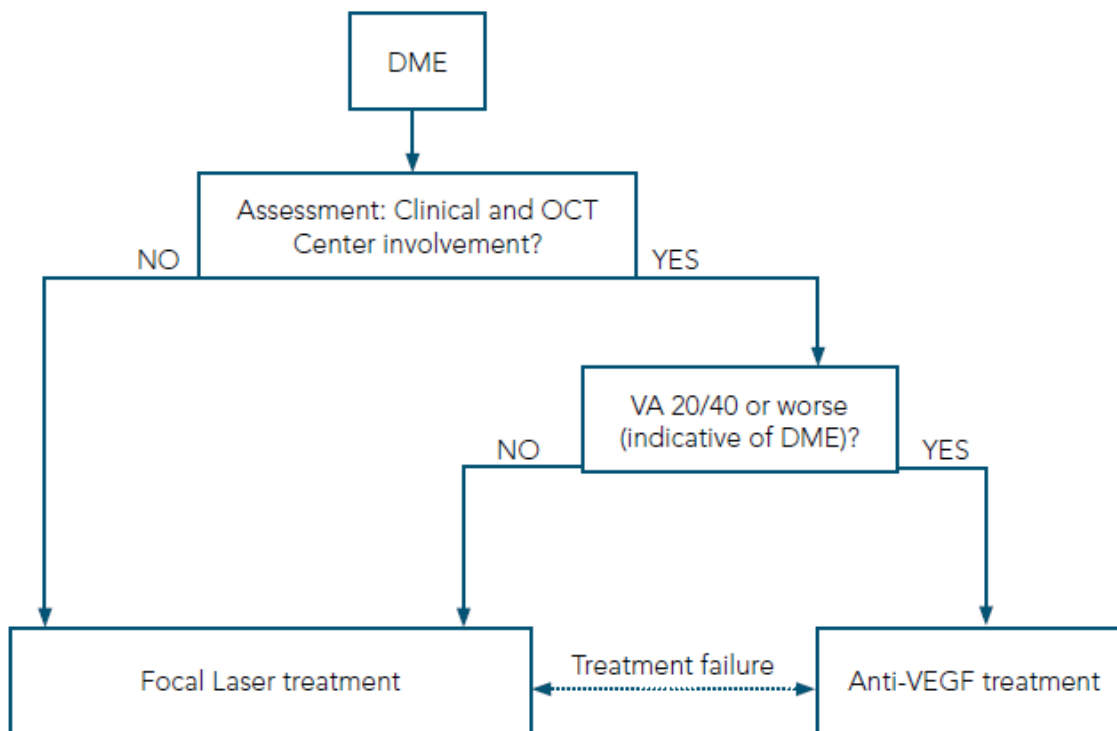
	Severity	Definition
10	DR absent	All DR features absent
20	MA only	MA(s) only, other lesions absent
35	Mild NPDR	MA plus retinal haemorrhage(s), HEs, or CWSs
43	Moderate NPDR	Lesions as above and either extensive or severe HMAs or IRMAs present
47	Moderately severe NPDR	Lesions of level 35 and either extensive or severe HMAs with IRMAs or venous beading
53	Severe NPDR	Extensive and severe HMAs, IRMAs or, venous beading, or both
61, 65, 71, 75, 81	PDR	NVD or NVE, or both, without or with complications

Clinically significant macular oedema (CSME) was graded according to the criteria in the DIRECT Programme—ie, 0=no evidence of CSME; 1=questionable presence of CSME; 2=non-CSME but macular thickening; 3=definite CSME due to retinal thickening of at least one disc area, any part of which lies within one disc diameter from the fovea; and 4=definite CSME due to thickening or hard exudates less than 500 µm from the fovea. CWSs=cotton-wool spots. DR=diabetic retinopathy. HEs=hard exudates. HMAs=haemorrhages and microaneurysm. IRMAs=intraretinal microvascular abnormalities. MA=microaneurysms. NPDR=non-proliferative diabetic retinopathy. NVD=new vessels on the optic disc. NVE=new vessels elsewhere. PDR=proliferative diabetic retinopathy.

Table 1: Severity and lesions defining level on the Early Treatment Diabetic Retinopathy Study scale used for the Diabetic Retinopathy Candesartan Trials (DIRECT) Programme

Reference: National Screening Committee. Preservation of sight in diabetes; a risk reduction programme. 2000. <http://www.diabeticretinopathyscreening.nhs.uk>

Figure 2: Treatment decision tree of DME based on Center-Involvement and Vision



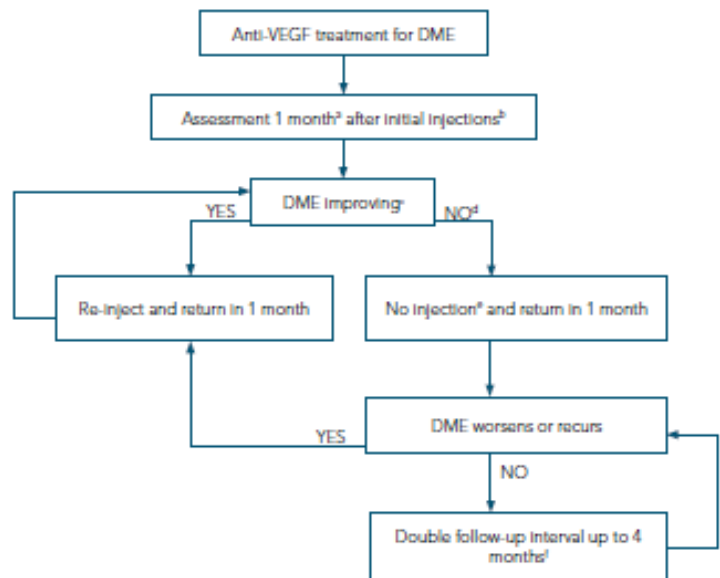
DME=diabetic macular edema
VA=visual acuity

References:

*Early Treatment Diabetic Retinopathy Study Research Group. Grading diabetic retinopathy from stereoscopic color fundus photographs – an extension of the modified Airlie House classification. ETDRS report number 10. Ophthalmology 1991; 98: 786–806.

**Early Treatment Diabetic Retinopathy Study Research Group. Fundus photographic risk factors for progression of diabetic retinopathy. ETDRS report number 12. Ophthalmology 1991; 98: 823–33.

Figure 4: Anti-VEGF treatment decision tree based on the DRCR.net re-treatment and follow-up schedule



- In the DRCR.net study, 4-week, not 1-month, intervals were used.
- The DRCR.net study required 4 injections of intravitreal ranibizumab every 4 weeks initially; it is not known whether a different number of injections initially would have worked as well. DRCR.net also required 2 additional injections at months 5 and 6 if edema persisted and success had not been met, even in the absence of improvement.
- Relevant details from the DRCR.net study: 1) DRCR.net "Improvement" on Zeiss Stratus OCT >10% decrease in central subfield thickness; 2) Even if no longer improving on OCT, injections continued if VA "Improvement" (unless 6/6 or better); 3) VA improvement defined as 5 or more letter increase on Electronic ETDRS Visual Acuity Test.
- In the DRCR.net study, if focal/grid laser was deferred at baseline, it was added at or after 24 weeks if edema still present and OCT central subfield and vision no longer improving.
- In the DRCR.net study, all patients received at least 4 injections 4 weeks apart. The decision to re-inject was at investigator discretion, starting at 16 weeks for "success", defined as VA better than 6/6 or OCT central subfield <250 μm. Starting at 24 weeks, re-injection was also at investigator discretion if no improvement in OCT central subfield or vision.
- The DRCR.net study continued follow-up every 4 weeks through the 52-week visit and did not permit extension of follow-up until after the 52-week visit. If injection was withheld due to no improvement or success at 3 consecutive visits following the week 52 visit, follow-up interval was doubled to 8 weeks and then again to 16 weeks if still no change.

VEGF--vascular endothelial growth factor
 DME--diabetic macular edema
 VA--visual acuity

Reference: ICO Guidelines for Diabetic Eye Care. Available from: <http://www.icoph.org/downloads/ICOGuidelinforDiabeticEyeCare.pdf>. Accessed April, 2014.

